


DIU TUSAR
Bordeaux – Lundi 23 mars 2026

Dysfonction de prothèses valvulaires

Philippe Vignon
Réanimation Polyvalente
Inserm CIC 1435
CHU Limoges



Généralités

Complications liées aux prothèses valvulaires

- ❖ Complications **thrombo-emboliques** et hémorragiques (liées à l'anticoagulation nécessaire)
- ❖ Endocardites infectieuses
- ❖ Dysfonction de prothèses valvulaires :
 - ✓ Fuite sévère :
 - paraprothétique (descellement)
 - centroprothétique (thrombose partielle)
 - ✓ Thrombose aiguë (obstructive / non) de prothèse (mitrale > aorte) : OAP, embolie systémique (AVC)
- ❖ Mismatch patient-prothèse.

Généralités **Prothèses valvulaires**

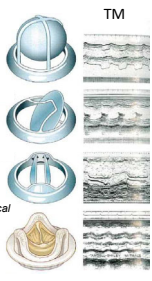
Prothèses mécaniques

- Prothèse à bille
Type Starr
- Prothèse à disque basculant
Type Björk-Shiley
- Prothèse à double ailettes
Type Saint-Jude Medical

Bioprothèses

- Prothèse stentée ou sans armature (stentless), ou endoprothèse valvulaire

TM



In: Manuel d'échocardiographie clinique. Cohen A et Guéret P, Eds. Lavoisier 2012

Généralités **Prothèses valvulaires**

Echocardiographie 2D **Doppler**

Aspect de la prothèse valvulaire : <ul style="list-style-type: none"> • Type • Éléments mobiles • Masse ? (Thrombus, végétation, pannus, calcification) • Stabilité ? (bascule, déhiscence) 	Structure et fonction cardiaque : <ul style="list-style-type: none"> • Taille & fonction VG • Taille & fonction VD 	Doppler couleur : <ul style="list-style-type: none"> • Fuite intra-prothétique (disparition d'une fuite physiologique; sévérité fuite) • Fuite para-prothétique (minime et tolérable vs pathologique) 	Doppler pulsé et continu : <ul style="list-style-type: none"> • Obstruction • Régurgitation • Mismatch • Pression artérielle pulmonaire
--	---	--	--

Généralités **Prothèses valvulaires**

Examen échocardiographique

- ❖ ETT **systématique** pour :
 - ✓ Gradient de pression transprothétique +++ (alignement)
 - ✓ Recherche fuite anormale
 - ✓ Autres informations (FEVG, taille VG, PAPs)
- ❖ ETO **supérieure** pour :
 - ✓ Examen des **prothèses valvulaires mitrales** (cônes d'ombre en ETT) +++
 - ✓ Identifier un blocage / dégénérescence d'un élément mobile de la prothèse
 - ✓ Identifier une fuite paraprothétique / désinsertion prothèse
 - ✓ Identifier une masse appendue à la prothèse (thrombus non obstructif, végétation).

Généralités **Prothèses valvulaires**

Indications de l'échocardiographie

- ❖ ETT :
 - ✓ Surveillance à 6 et 12 mois après remplacement valvulaire
 - ✓ Puis tous les ans / 2 ans en l'absence de symptômes
 - ✓ Et tous les ans à partir de la 6^{ème} année pour les bioprothèses (risque de dégénérescence)
 - ✓ Carnet de surveillance +++
- ❖ ETO :
 - ✓ Peri-opératoire
 - ✓ Toute complication liée à une potentielle dysfonction de la prothèse.

Examen de référence
1 mois après le remplacement valvulaire pour obtenir les valeurs de références des paramètres hémodynamiques (pour comparaison si complication ultérieure).
+++



Gradient de pression transprothétique (1)

- ❖ **Toute prothèse valvulaire est « sténosante »**
- ❖ Elle génère un gradient de pression supérieur à la valve native (physiologiquement négligeable)
- ❖ Le gradient de pression transprothétique est influencé par :
 - ✓ Le **type** de prothèse valvulaire
 - ✓ La **taille** de la prothèse valvulaire
- ❖ Le numéro de la prothèse correspond à son diamètre externe (ex, SJM n°19 : diamètre interne 14,7 mm)
- ❖ Une bioprothèse stentée est plus sténosante qu'une prothèse valvulaire mécanique.



Gradient de pression transprothétique (2)

- ❖ Mesuré en Doppler continu (alignement)
- ❖ Gradient moyen (ITV enveloppe Doppler continu) le plus utilisé
- ❖ Valeurs normales du **gradient moyen** :
 - ✓ Prothèse valvulaire mitrale : **< 5 mmHg**
 - ✓ Prothèse valvulaire aortique : **< 20 mmHg** (triangulaire, pic précoce)
- ❖ Les **gradients dépendent du débit !!!!**
- ❖ Prothèse de petit calibre en position aortique : GM parfois > 30 mmHg en l'absence d'obstruction.



Prothèses valvulaires & évaluation hémodynamique par Doppler

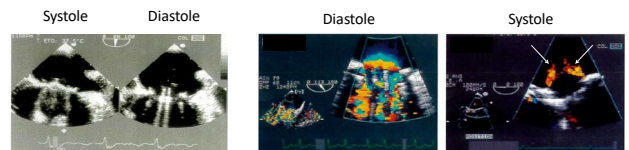
La présence d'une prothèse valvulaire (mécanique ou biologique) **INVALIDE** :

- ❖ Position aortique : l'évaluation du volume d'éjection systolique du VG basée sur la mesure de l'ITV sous-aortique
- ❖ Position mitrale : l'évaluation de la fonction diastolique et des pressions de remplissage du VG basée sur le profil Doppler mitral et le Doppler tissulaire à l'anneau mitral.



Fuites "physiologiques" (normales)

Prothèse à double ailette (type Sainte Jude Médical)



In: Manuel d'échocardiographie clinique. Cohen A et Guéret P, Eds. Lavoisier 2012



Tableau 21-VI Principales caractéristiques des fuites physiologiques et pathologiques sur prothèse [13].

	Doppler couleur	Fuite
Aspect du jet	Physiologique	Pathologique
Taille	Etroit, court	Large, étendu
Symétrie	Oui (double ailette)	Non
Aliasing	Non (faible vélocité)	Oui (grande vitesse)
Excentricité	Non	Oui

- ❖ Evaluation par **Doppler couleur** (limite Nyquist)
- ❖ Chaque type de prothèse valvulaire **mécanique** a une **réurgitation normale** qui lui est « spécifique »
- ❖ Pour les prothèses à disque ou à ailettes : « jets de lavage »
- ❖ Les bioprothèses n'ont **pas** de fuite centroprothétique pertinente.

Toute fuite **paraprothétique** est pathologique +++



1. Disproportion patient / prothèse (*mismatch*)
2. Thrombose de prothèse (obstructive)
3. Désinsertion de prothèse
4. Dégénérescence de bioprothèse
5. Endocardite sur prothèse
6. Hémolyse sur prothèse valvulaire mécanique

Généralités Prothèses valvulaires **Dysfonction prothèses**

1- Dysfonction patient / prothèse ("mismatch")

- ❖ Aire valvulaire effective indexée à la surface corporelle trop petite à l'origine d'un gradient transprothétique élevé
- ❖ Importance du gradient post-opératoire (examen de référence +++)
- ❖ Surtout prothèse valvulaire aortique mécanique de petit calibre (n°19-21)
- ❖ Risque accru si : femme âgée de petit gabarit, HVG, anneau aortique < 18 mm
- ❖ Mismatch sévère : surface effective indexée < 0,9 cm²/m².

Généralités Prothèses valvulaires **Dysfonction prothèses**

2- Thrombose de prothèses valvulaires

- ❖ Plus fréquente sur les **prothèses valvulaires mécaniques**
- ❖ En position **mitrale > aortique** (jet de lavage moindre)
- ❖ **Défaut d'anticoagulation** (relai, interruption...) +++
- ❖ Complication grave
- ❖ **Obstructive** (retentissement hémodynamique) **ou non** (risque embolique)
- ❖ Diagnostic différentiel (bioprothèse) : pannus fibreux (mais parfois associés).

Généralités Prothèses valvulaires **Dysfonction prothèses**

Thromboses obstructives



- ❖ **Défaut (même transitoire) d'anticoagulation +++**
- ❖ Patients ambulatoires (exceptionnelles en réanimation)
- ❖ **Plus rares sur prothèse en position aortique**
- ❖ Attention au **rapport bénéfice – risque hémorragique** en réanimation +++

In: Manuel d'échocardiographie clinique. Cohen A et Guéret P, Eds. Lavoisier 2012

Généralités Prothèses valvulaires **Dysfonction prothèses**

Bidimensionnel

Doppler

- ❖ Supériorité de l'ETO (prothèse mitrale +++)
- ❖ Diminution du jeu voire blocage complet d'un élément mobile de la prothèse valvulaire
- ❖ Thrombus ± obstructif.
- ❖ Doppler couleur :
 - ✓ « **Désaxation** » du jet antérograde
 - ✓ **Disparition des jets « physiologiques » +++**
 - ✓ **Régurgitation centro-prothétique** ± large et étendue selon le type de prothèse (blocage d'un élément mobile)
- ❖ Doppler spectral (continu) :
 - ✓ **Accélération** des vitesses antérogrades transprothétiques (Interprétée en fonction du débit cardiaque)
 - ✓ **Augmentation du gradient moyen transprothétique** à comparer à la valeur basale (post-opératoire) +++

Généralités Prothèses valvulaires **Dysfonction prothèses**

Thrombose obstructive prothèse MITRALE

Thrombose obstructive prothèse AORTIQUE

Paramètre	Possible	Significatif
V _{max} (m/s)	1,9-2,3	≥ 2,5
Gradient moyen (mmHg)	9-10	> 10
Surface (cm ²)	1-2	< 1
PHT (ms)	130-300	> 300
ETV _{max} RTV _{max}	2,2-2,5	> 2,5

Paramètre	Possible	Significatif
V _{max} (m/s)	3-4	> 4
Gradient moyen (mmHg)	20-35	> 35
Index d'obstruction	0,39-0,59	> 0,59
Surface (cm ²)	1,2-0,8	< 0,8
Temps d'accélération (ms)	80-100	> 100
Contour du flux aortique	Bien défini	Symétrique
	Parfois irrégulier	Plu méso-téléastérique

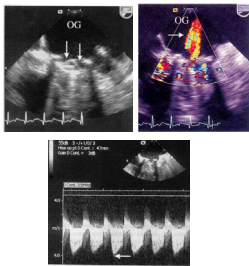
[1] diagnostic d'obstruction à l'absence de choc de même nature que tous les autres (hémorragie).

Thromboses obstructives

Signes	Pièges à éviter
Prothèse valvulaire mitrale : Jet antérograde étroit et excentré Disparition des fuites physiologiques ou au contraire, apparition d'une fuite centroprothétique pathologique Gradient moyen de pression transprothétique ≥ 8-10 mmHg	Inconstant Inconstant Non spécifique : fuite paraprothétique, élévation du débit cardiaque d'autre cause, mismatch patient/prothèse...
Temps de demi-décroissance en pression > 130 ms Hypertension artérielle pulmonaire	Eliminer une autre cause d'élévation de pression télédiastolique du ventricule gauche Non spécifique
Prothèse valvulaire aortique : Jet rétrograde centroprothétique Gradient moyen de pression transprothétique > 35 mmHg	A d'autant plus de valeur qu'il n'existe pas auparavant Gradient élevé « physiologique » si prothèse de petit calibre ou élévation du débit cardiaque ; attention mismatch, à confronter aux valeurs de référence +++
Hypertension artérielle pulmonaire	Non spécifique

P Vignon, S Lafitte, R Roudaut. In: Echocardiographie Doppler chez le patient en état critique. Elsevier 2008

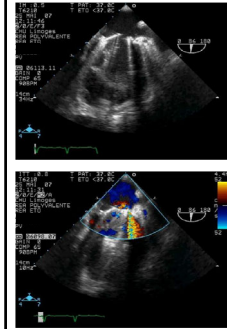
Thrombose obstructive prothèse mécanique mitrale



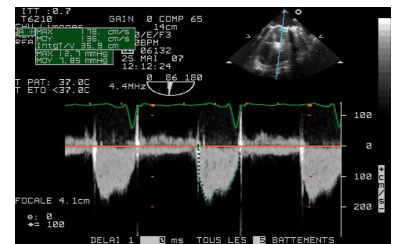
Type Saint Jude Médical

- ❖ Disparition des fuites de lavage physiologiques +++
- ❖ Remplacées par une fuite centro-prothétique pathologique
- ❖ Gradient moyen de pression transprothétique élevé (> 10 mmHg) ; vitesse maximale élevée (4 m/s)
- ❖ HTAP.

P Vignon, S Lafitte, R Roudaut. In: Echocardiographie Doppler chez le patient en état critique. Elsevier 2008

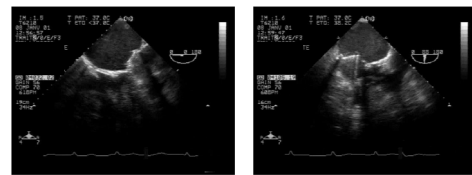


Type Saint Jude Médical

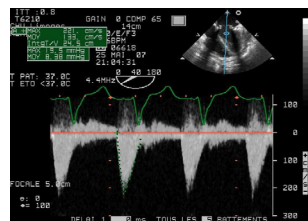
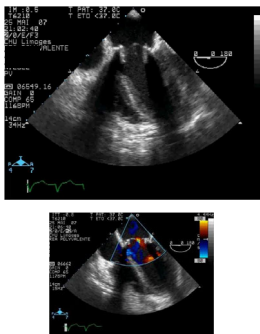


Thrombose obstructive prothèse mécanique mitrale

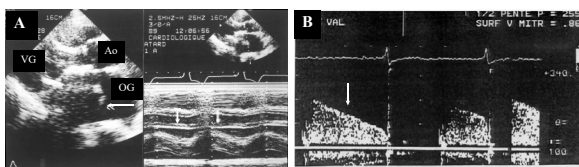
Type Saint Jude Médical



Post-opératoire (bioprothèse)



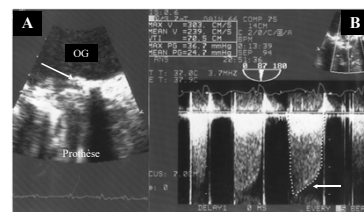
Thrombose obstructive prothèse mécanique mitrale



Vmax : 2 m/s
Gradient moyen : 18 mmHg

P Vignon, S Lafitte, R Roudaut. In: Echocardiographie Doppler chez le patient en état critique. Elsevier 2008

Thrombose obstructive prothèse mécanique mitrale



Gradient moyen : 25 mmHg

P Vignon, S Lafitte, R Roudaut. In: Echocardiographie Doppler chez le patient en état critique. Elsevier 2008

Généralités Prothèses valvulaires **Dysfonction prothèses**

Thrombose *non* obstructive prothèse mécanique mitrale

Type Saint Jude Médical

Thrombose obstructive *bi*prothèse mitrale

Gradient moyen : 3 mmHg

Généralités Prothèses valvulaires **Dysfonction prothèses**

Thrombose *non* obstructive prothèse valvulaire mitrale

Diagnostiques différentiels :

- ❖ Filaments de fibrine (*strands*)
- ❖ Fils chirurgicaux
- ❖ Microcavitations lors de la fermeture de la prothèse

P Vignon, S Lafitte, R Roudaut. In: Echocardiographie Doppler chez le patient en état critique. Elsevier 2008

Généralités Prothèses valvulaires **Dysfonction prothèses**

Thrombose *non* obstructive prothèse valvulaire mitrale

Circulation

Transesophageal Echocardiography for the Diagnosis and Management of Nonobstructive Thrombosis of Mechanical Mitral Valve Prosthesis

In the present study, evolution appeared to depend on thrombus size: of 14 patients exhibiting a small (<5 mm) thrombus, 10 had an uneventful course, whereas 5 of 6 patients with a large (≥5 mm) thrombus developed complications or died.

Généralités Prothèses valvulaires **Dysfonction prothèses**

3- Désinsertion de prothèses valvulaires

- ❖ Déhiscence de sutures sur **tissus fragilisés** (traquer l'**endocardite infectieuse**+++)
- ❖ Signes bidimensionnels : **bascule voire capotage de l'anneau prothétique** selon l'étendue de la désinsertion, VG hyperkinétique
- ❖ Doppler couleur : **jet périprothétique ± large et étendu** (attire l'attention et fait souvent évoquer le diagnostic)
- ❖ Doppler continu : **accélération des vitesses antérogrades** transprothétiques
 - ✓ Non spécifique
 - ✓ Importance de connaître **le gradient transprothétique basal**+++

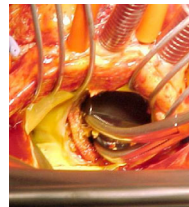
Désinsertion de prothèses valvulaires

Signes	Pièges à éviter
Prothèse valvulaire mitrale : Jet rétrograde périprothétique	Difficile à mettre en évidence en ETT : rechercher une zone de convergence sur la face auriculaire de la prothèse Augmentation du gradient de pression transprothétique non spécifique : thrombose de prothèse mécanique, élévation du débit cardiaque d'autre cause, mismatch patient/prothèse... Non spécifique
Accélération des vitesses antérogrades	
Hypertension artérielle pulmonaire	
Prothèse valvulaire aortique : Jet rétrograde périprothétique	Parfois difficile à mettre en évidence en ETO Augmentation du gradient de pression transprothétique non spécifique : thrombose de prothèse mécanique, élévation du débit cardiaque d'autre cause, mismatch patient/prothèse... Non spécifique
Accélération des vitesses antérogrades	
Hypertension artérielle pulmonaire Fermeture prématurée de la valve mitrale Insuffisance mitrale diastolique	

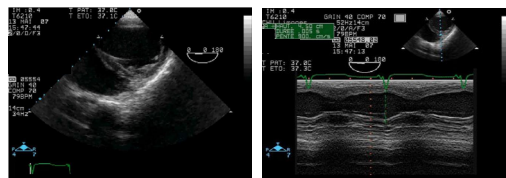
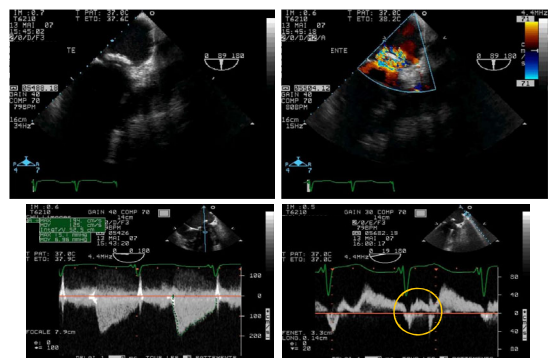
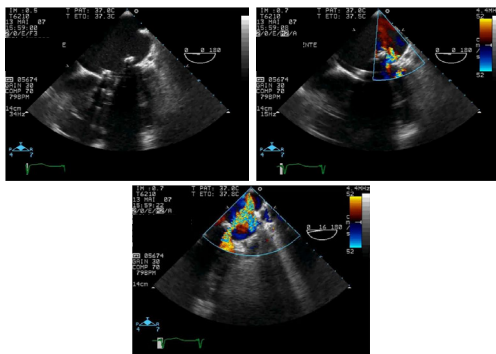
P Vignon, S Lafitte, R Roudaut. In: Echocardiographie Doppler chez le patient en état critique. Elsevier 2008

Désinsertion de prothèses valvulaires

Descellement (abcès)



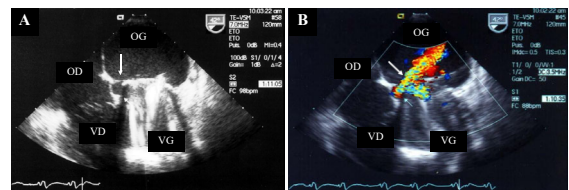
- ❖ Fuite périprothétique souvent sévère
- ❖ Accélération des vitesses Doppler antérogrades (/ valeurs de référence)
- ❖ Bascule ± importante selon l'étendue de la désinsertion circulaire
- ❖ Niveau d'HTAP.



Régurgitation aiguë :

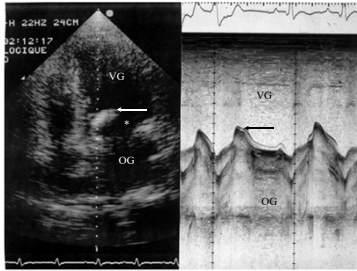
- ❖ Cavité VG de taille normale (pas de remodelage / dilatation)
- ❖ Fontion systolique VG conservée / augmentée (surcharge aiguë de volume)
- ❖ Potentiel bas débit antérograde (systémique) associé (fuite massive)

Désinsertion de prothèse valvulaire



P Vignon, S Lafitte, R Roudaut. In: Echocardiographie Doppler chez le patient en état critique. Elsevier 2008

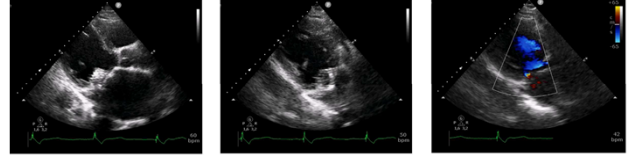
Désinsertion de prothèse valvulaire avec bascule



P Vignon, S Lafitte, R Roudaut. In: Echocardiographie Doppler chez le patient en état critique. Elsevier 2008

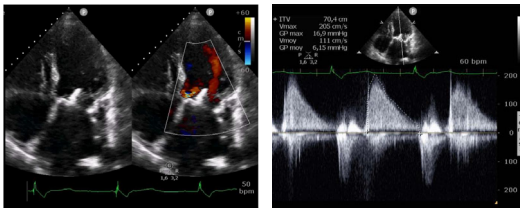
Désinsertion de prothèse valvulaire avec bascule

Type Highlife (percutanée)



Désinsertion de prothèse valvulaire avec bascule

Type Highlife (percutanée)



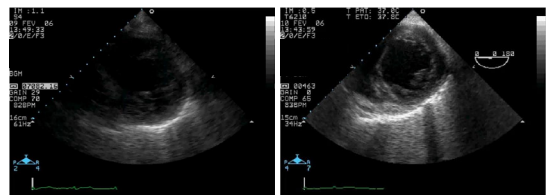
Fonction systolique VG et correction fuite

PREOP

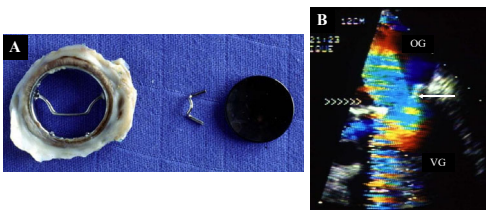
POSTOP

Parasternale petit axe

Transgastrique petit axe



Rupture d'éléments mobiles

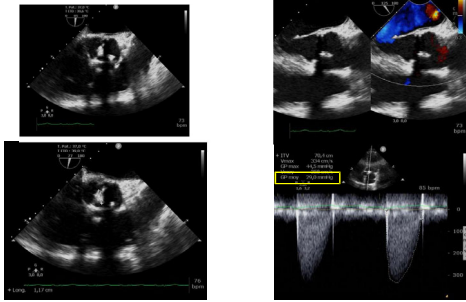


P Vignon, S Lafitte, R Roudaut. In: Echocardiographie Doppler chez le patient en état critique. Elsevier 2008

4- Dégénérescence de bioprothèses

- ❖ Durabilité actuelle : 10 voire 15 ans...
- ❖ Dégénérescence plus fréquente en position mitrale
- ❖ **Obstruction :**
 - ✓ Épaississement valvulaire (> 3 mm)
 - ✓ Diminution de mouvement des feuillets
 - ✓ Gradient moyen > 8 mmHg (mitral) ou > 30 mmHg (aortique)
- ❖ **Régurgitation :**
 - ✓ Déchirure de cusp ± capotage
 - ✓ Fuite centro-prothétique sévère
 - ✓ Doppler : aspect strié chaortique (fasseyement de la cusp déchirée).

Dégénérescence de bioprothèse aortique (17 ans)

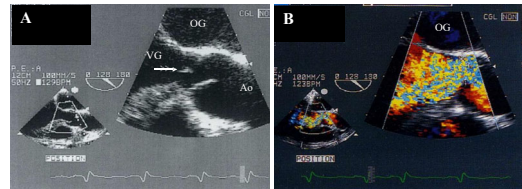


Généralités

Prothèses valvulaires

Dysfonction prothèses

Rupture de cusp de bioprothèse aortique



P Vignon, S Lafitte, R Roudaut. In: Echocardiographie Doppler chez le patient en état critique. Elsevier 2008

Généralités

Prothèses valvulaires

Dysfonction de prothèses

Conclusion

Dysfonction de prothèses valvulaires

Contexte clinique :

- ✓ **CA** hypoxémiant / choc à débit cardiaque élevé
- ✓ **Endocardite infectieuse** +++
- ✓ AVC ischémique / autre complication embolique (plus rare)
- ❖ Importance de l'ETO (valve mitrale +++)
- ❖ Toujours récupérer et se référer à l'examen post-opératoire (type et la taille de la prothèse) +++
- ❖ Utilisation de paramètres de quantification simples mais robustes.