

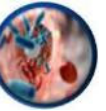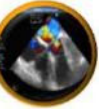
DIU TUSAR

Bordeaux – Lundi 23 mars 2026

Dysfonction de prothèses valvulaires

Philippe Vignon

Réanimation Polyvalente
Inserm CIC 1435
CHU Limoges

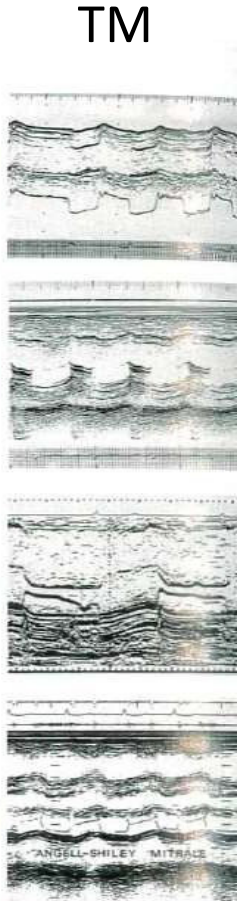


Complications liées aux prothèses valvulaires

- ❖ Complications **thrombo-emboliques** et hémorragiques (liées à l'anticoagulation nécessaire)
- ❖ Endocardites infectieuses
- ❖ Dysfonction de prothèses valvulaires :
 - ✓ Fuite sévère :
 - paraprothétique (descellement)
 - centropothétique (thrombose partielle)
 - ✓ Thrombose aiguë (obstructive / non) de prothèse (mitrale > aorte) : OAP, embolie systémique (AVC)
- ❖ Mismatch patient-prothèse.

Prothèses mécaniques

Prothèse à bille
Type Starr



Prothèse à disque basculant
Type Björk-Shiley

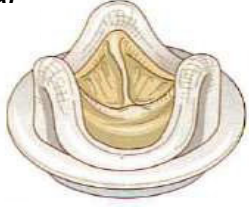


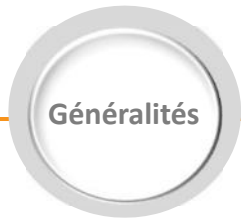Prothèse à double ailettes
Type Saint-Jude Medical



Bioprothèses

Prothèse stentée
ou sans armature (*stentless*), ou
endoprothèse valvulaire





Echocardiographie 2D

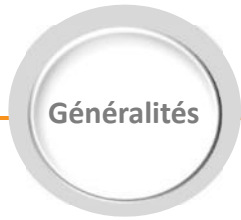Doppler

- Aspect** de la prothèse valvulaire :
- Type
 - Éléments mobiles
 - Masse ? (Thrombus, végétation, pannus, calcification)
 - Stabilité ? (bascule, déhiscence)

- Structure et fonction** cardiaque :
- Taille & fonction VG
 - Taille & fonction VD

- Doppler couleur :**
- Fuite intra-prothétique (disparition d'une fuite physiologique; sévérité fuite)
 - Fuite para-prothétique (minime et tolérable vs pathologique)

- Doppler pulsé et continu :**
- Obstruction
 - Régurgitation
 - Mismatch
 - Pression artérielle pulmonaire



Examen échocardiographique

- ❖ ETT **systematique** pour :
 - ✓ Gradient de pression transprothétique +++ (alignement)
 - ✓ Recherche fuite anormale
 - ✓ Autres informations (FEVG, taille VG, PAPs)
- ❖ ETO **supérieure** pour :
 - ✓ Examen des **prothèses valvulaires mitrales** (cônes d'ombre en ETT) +++
 - ✓ Identifier un blocage / dégénérescence d'un élément mobile de la prothèse
 - ✓ Identifier une fuite paraprothétique / désinsertion prothèse
 - ✓ Identifier une masse appendue à la prothèse (thrombus non obstructif, végétation).

Généralités

Prothèses
valvulaires

Indications de l'échocardiographie

❖ ETT :

- ✓ Surveillance à 6 et 12 mois après remplacement valvulaire
- ✓ Puis tous les ans / 2 ans en l'absence de symptômes
- ✓ Et tous les ans à partir de la 6^{ème} année pour les bioprothèses (risque de dégénérescence)
- ✓ Carnet de surveillance +++

❖ ETO :

- ✓ Peri-opératoire
- ✓ Toute complication liée à une potentielle dysfonction de la prothèse.

Examen de référence
1 mois après le
remplacement valvulaire
pour obtenir les valeurs
de références des
paramètres
hémodynamiques
(pour comparaison si
complication ultérieure)
+++



Gradient de pression transprothétique (1)

- ❖ **Toute prothèse valvulaire est « sténosante »**
- ❖ Elle génère un gradient de pression supérieur à la valve native (physiologiquement négligeable)
- ❖ Le gradient de pression transprothétique est influencé par :
 - ✓ Le **type** de prothèse valvulaire
 - ✓ La **taille** de la prothèse valvulaire
- ❖ Le numéro de la prothèse correspond à son diamètre externe (ex, SJM n°19 : diamètre interne 14,7 mm)
- ❖ Une bioprothèse stentée est plus sténosante qu'une prothèse valvulaire mécanique.

Gradient de pression transprothétique (2)

- ❖ Mesuré en Doppler continu (alignement)
- ❖ Gradient moyen (ITV enveloppe Doppler continu) le plus utilisé
- ❖ Valeurs normales du **gradient moyen** :
 - ✓ Prothèse valvulaire mitrale : **< 5 mmHg**
 - ✓ Prothèse valvulaire aortique : **< 20 mmHg** (triangulaire, pic précoce)
- ❖ Les **gradients dépendent du débit !!!!**
- ❖ Prothèse de petit calibre en position aortique : GM parfois > 30 mmHg en l'absence d'obstruction.



Prothèses valvulaires & évaluation hémodynamique par Doppler

La présence d'une prothèse valvulaire (mécanique ou biologique) **INVALIDE** :

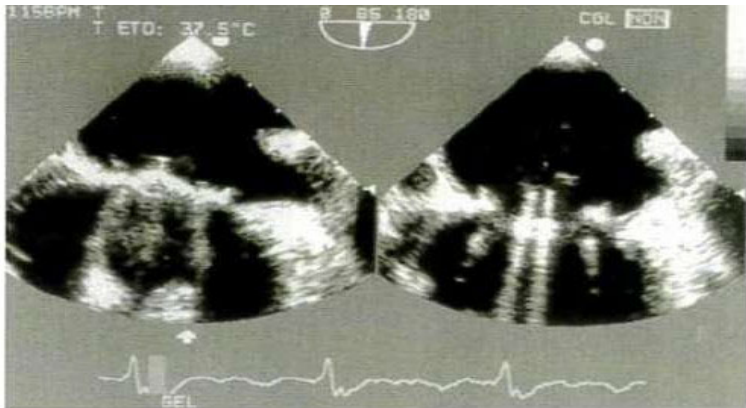
- ❖ Position aortique : l'évaluation du volume d'éjection systolique du VG basée sur la mesure de l'ITV sous-aortique
- ❖ Position mitrale : l'évaluation de la fonction diastolique et des pressions de remplissage du VG basée sur le profil Doppler mitral et le Doppler tissulaire à l'anneau mitral.

Fuites “physiologiques” (normales)

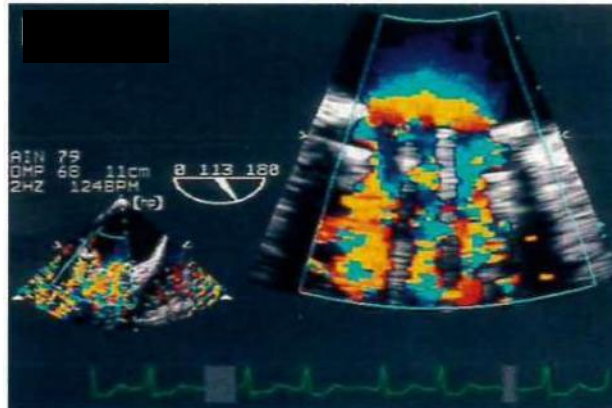
Prothèse à double ailette (type Sainte Jude Médical)

Systole

Diastole



Diastole



Systole

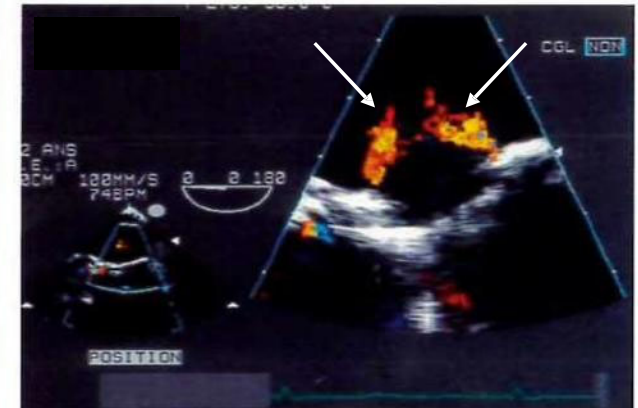


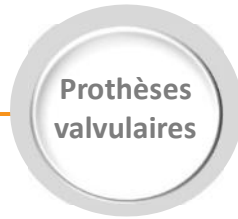
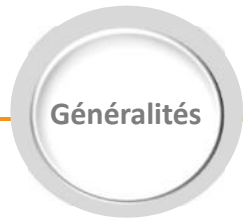
Tableau 21-VI Principales caractéristiques des fuites physiologiques et pathologiques sur prothèse [13].

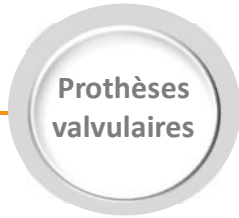	<i>Doppler couleur</i>	<i>Fuite</i>
Aspect du jet	Physiologique	Pathologique
Taille	Étroit, court	Large, étendu
Symétrie	Oui (double ailette)	Non
<i>Aliasing</i>	Non (faible vitesse)	Oui (grande vitesse)
Excentricité	Non	Oui

- ❖ Evaluation par **Doppler couleur** (limite Nyquist)
- ❖ Chaque type de prothèse valvulaire **mécanique** a une **régurgitation normale** qui lui est « spécifique »
- ❖ Pour les prothèses à disque ou à ailettes : « jets de lavage »
- ❖ Les bioprothèses n'ont **pas** de fuite centrophrétique pertinente.

Toute fuite **paraprothétique** est pathologique +++



1. Disproportion patient / prothèse (*mismatch*)
2. Thrombose de prothèse (obstructive)
3. Désinsertion de prothèse
4. Dégénérescence de bioprothèse
5. Endocardite sur prothèse
6. Hémolyse sur prothèse valvulaire mécanique



1- Dysfonction patient / prothèse (“mismatch”)

- ❖ Aire valvulaire effective indexée à la surface corporelle trop petite à l’origine d’un gradient transprothétique élevé
- ❖ Importance du gradient post-opératoire (examen de référence +++)
- ❖ Surtout prothèse valvulaire aortique mécanique de petit calibre (n°19-21)
- ❖ Risque accru si : femme âgée de petit gabarit, HVG, anneau aortique < 18 mm
- ❖ Mismatch sévère : surface effective indexée < 0,9 cm²/m².



2- Thrombose de prothèses valvulaires

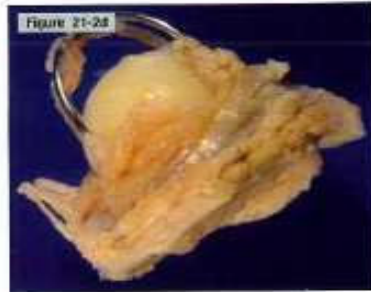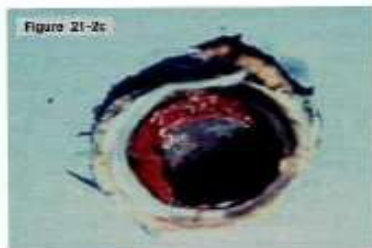
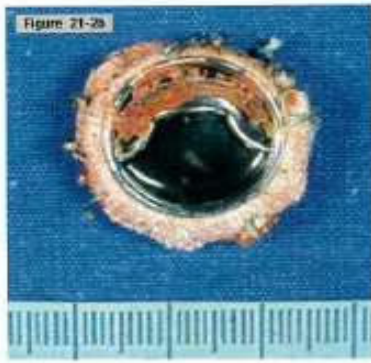
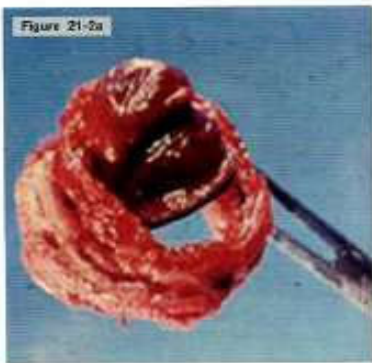
- ❖ Plus fréquente sur les **prothèses valvulaires mécaniques**
- ❖ En position **mitrale > aortique** (jet de lavage moindre)
- ❖ **Défaut d'anticoagulation** (relai, interruption...) +++
- ❖ Complication grave
- ❖ **Obstructive** (retentissement hémodynamique) **ou non** (risque embolique)
- ❖ Diagnostic différentiel (bioprothèse) : pannus fibreux (mais parfois associés).

Généralités

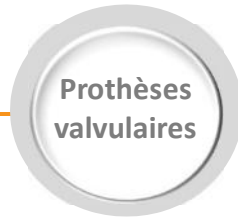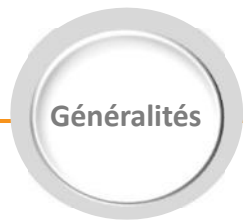Prothèses
valvulaires

Dysfonction
prothèses

Thromboses obstructives



- ❖ **Défaut (même transitoire) d'anticoagulation +++**
- ❖ Patients ambulatoires (exceptionnelles en réanimation)
- ❖ Plus **rare sur prothèse en position aortique**
- ❖ Attention au **rapport bénéfice – risque hémorragique** en réanimation +++



Bidimensionnel

- ❖ Supériorité de l'ETO (prothèse mitrale +++)
- ❖ Diminution du jeu voire blocage complet d'un élément mobile de la prothèse valvulaire
- ❖ Thrombus \pm obstructif.

Doppler

- ❖ Doppler couleur :
 - ✓ « **Désaxation** » du jet antérograde
 - ✓ **Disparition des jets « physiologiques »** +++
 - ✓ **Régurgitation centro-prothétique** \pm large et étendue selon le type de prothèse (blocage d'un élément mobile)
- ❖ Doppler spectral (continu) :
 - ✓ **Accélération** des vitesses antérogrades transprothétiques (Interprétée en fonction du débit cardiaque)
 - ✓ **Augmentation du gradient moyen transprothétique** à comparer à la valeur basale (post-opératoire) +++

Généralités

Prothèses
valvulaires

Dysfonction
prothèses

Thrombose obstructive prothèse MITRALE

Thrombose obstructive prothèse AORTIQUE

Tableau 21-I Prothèse valvulaire mitrale : critères d'obstruction [1].

Paramètre	Possible	Significatif
V_{max} (m/s)	1,9-2,5	$\geq 2,5$
Gradient moyen (mmHg)	6-10	> 10
Surface (cm ²)	1-2	< 1
PHT (ms)	130-200	> 200
$ITV_{pic} / ITV_{més}$	2,2-2,5	$> 2,5$

Le diagnostic d'obstruction a d'autant plus de chance d'être confirmé que tous les critères convergent.

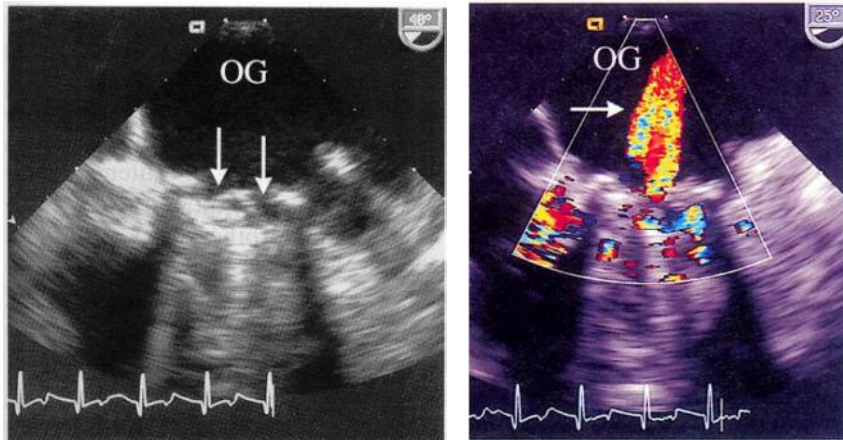
Tableau 21-II Prothèse valvulaire aortique : critères d'obstruction [1].

Paramètre	Possible	Significatif
V_{max} (m/s)	3-4	> 4
Gradient moyen (mmHg)	20-35	> 35
Index d'obstruction	0,29-0,25	$< 0,25$
Surface (cm ²)	1,2-0,8	$< 0,8$
Temps d'accélération (ms)	80-100	> 100
Contour du flux aortique	Triangulaire Pic méso- systolique	Symétrique Pic méso- télésystolique

Thromboses obstructives

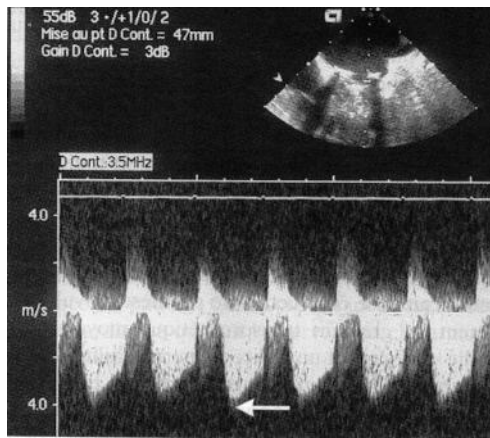
Signes	Pièges à éviter
<p><u>Prothèse valvulaire mitrale :</u> Jet antérograde étroit et excentré Disparition des fuites physiologiques ou au contraire, apparition d'une fuite centroprothétique pathologique Gradient moyen de pression transprothétique $\geq 8-10$ mmHg</p>	<p>Inconstant Inconstant</p> <p>Non spécifique : fuite paraprothétique, élévation du débit cardiaque d'autre cause, mismatch patient/prothèse...</p>
<p>Temps de demi-décroissance en pression > 130 ms</p>	<p>Eliminer une autre cause d'élévation de pression télédiastolique du ventricule gauche</p>
<p>Hypertension artérielle pulmonaire</p>	<p>Non spécifique</p>
<p><u>Prothèse valvulaire aortique :</u> Jet rétrograde centroprothétique Gradient moyen de pression transprothétique > 35 mmHg</p>	<p>A d'autant plus de valeur qu'il n'existait pas auparavant Gradient élevé « physiologique » si prothèse de petit calibre ou élévation du débit cardiaque ; attention mismatch, à confronter aux valeurs de référence +++</p>
<p>Hypertension artérielle pulmonaire</p>	<p>Non spécifique</p>

Thrombose obstructive prothèse mécanique mitrale

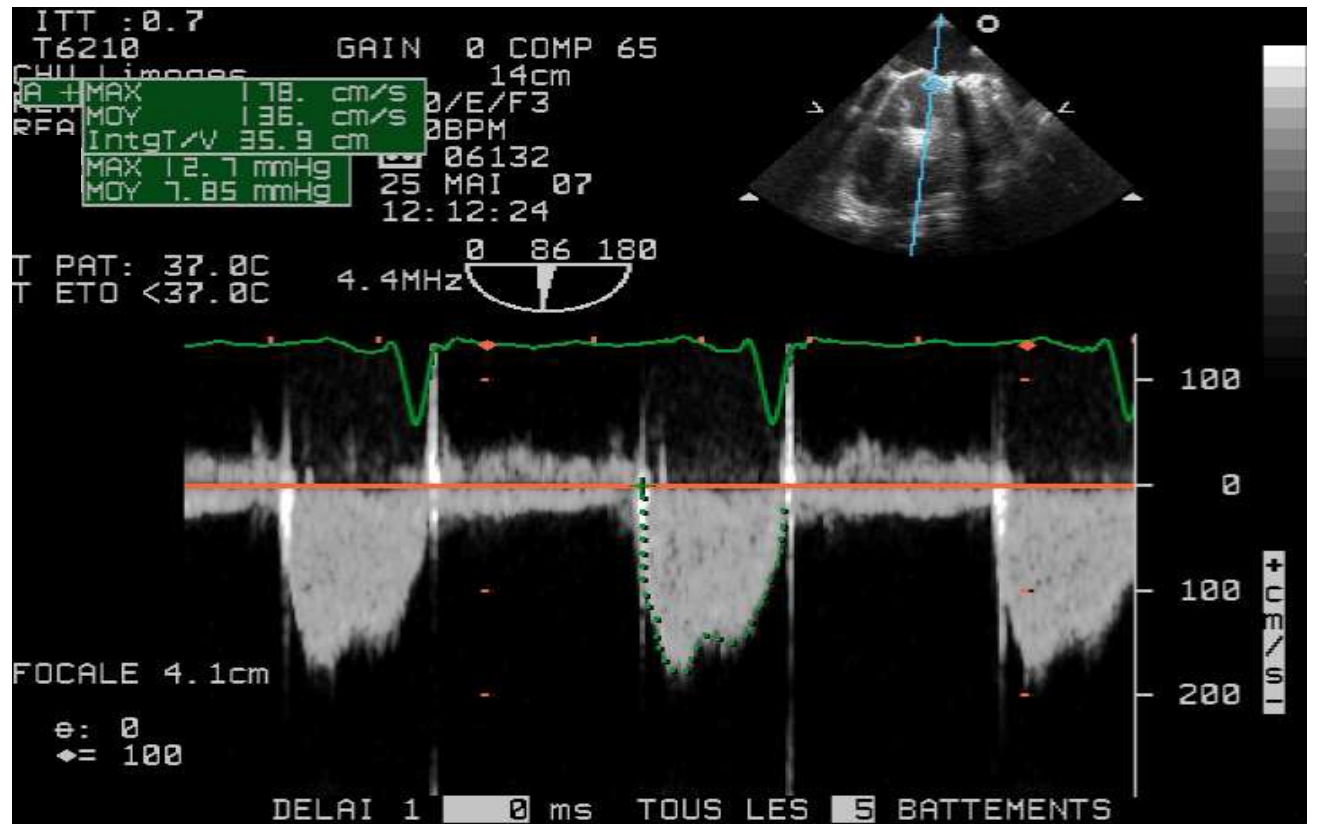
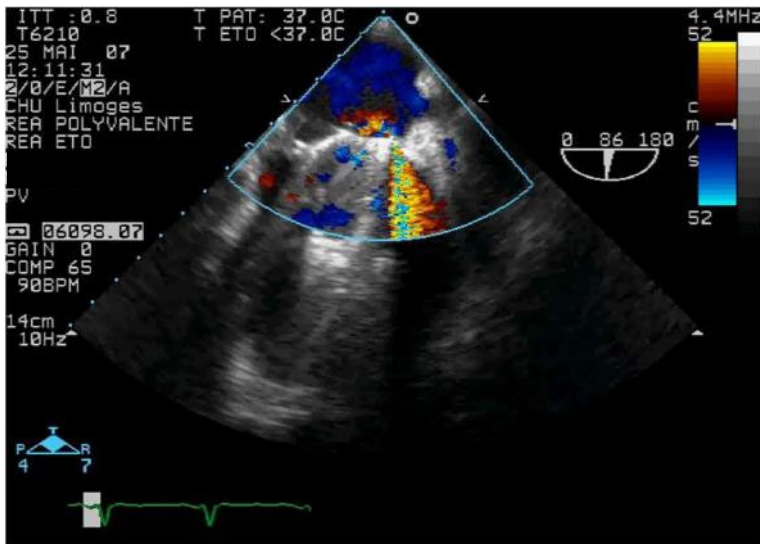
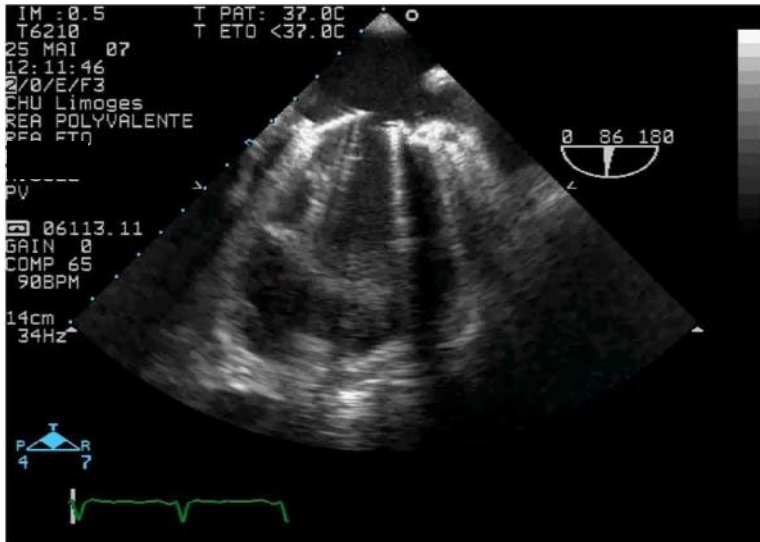


Type Saint Jude Médical

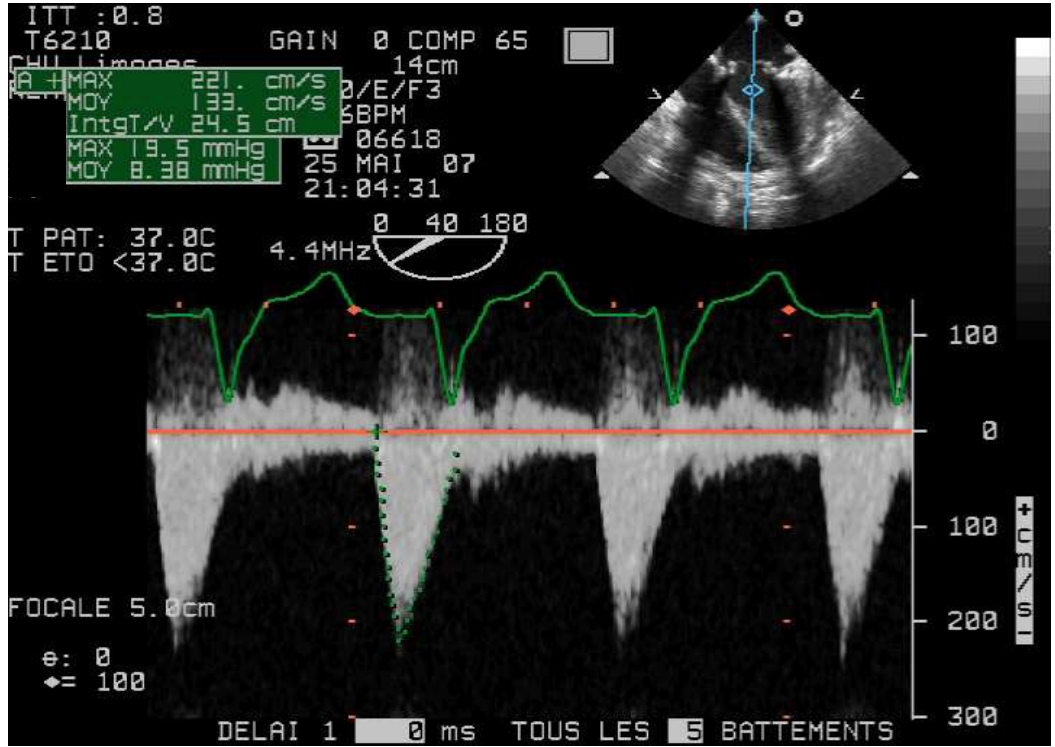
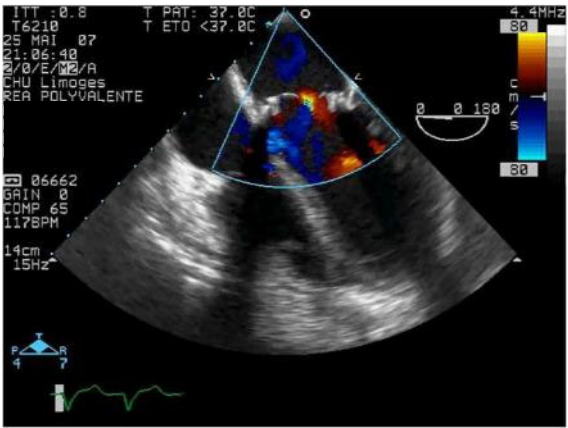
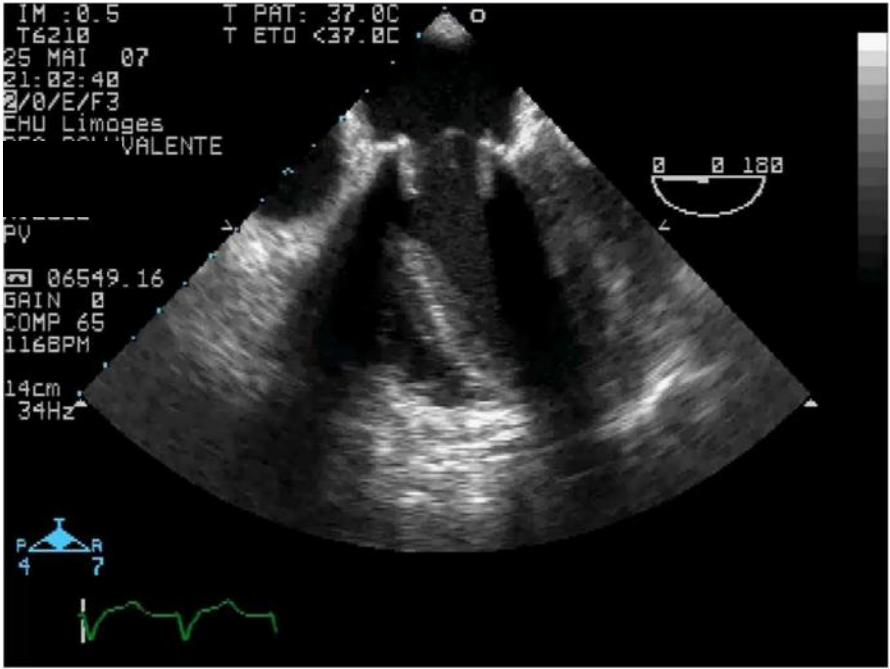
- ❖ **Disparition des fuites de lavage** physiologiques +++
- ❖ Remplacées par une **fuite centro-prothétique** pathologique
- ❖ Gradient **moyen** de pression transprothétique élevé (> 10 mmHg) ; vitesse maximale élevée (4 m/s)
- ❖ HTAP.



Type Saint Jude Médical

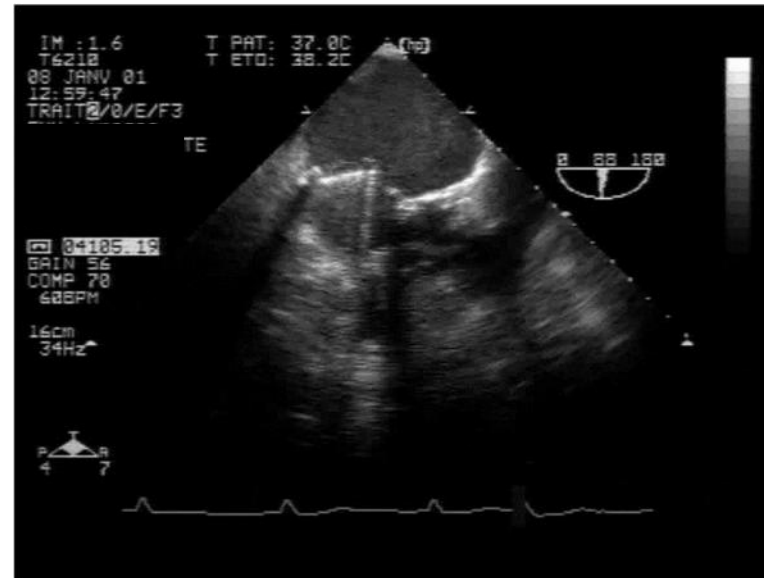
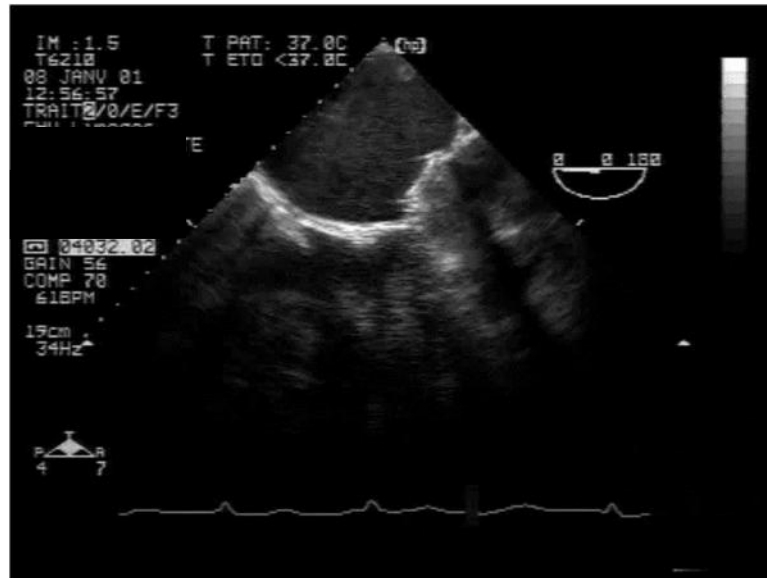


Post-opératoire (bioprothèse)

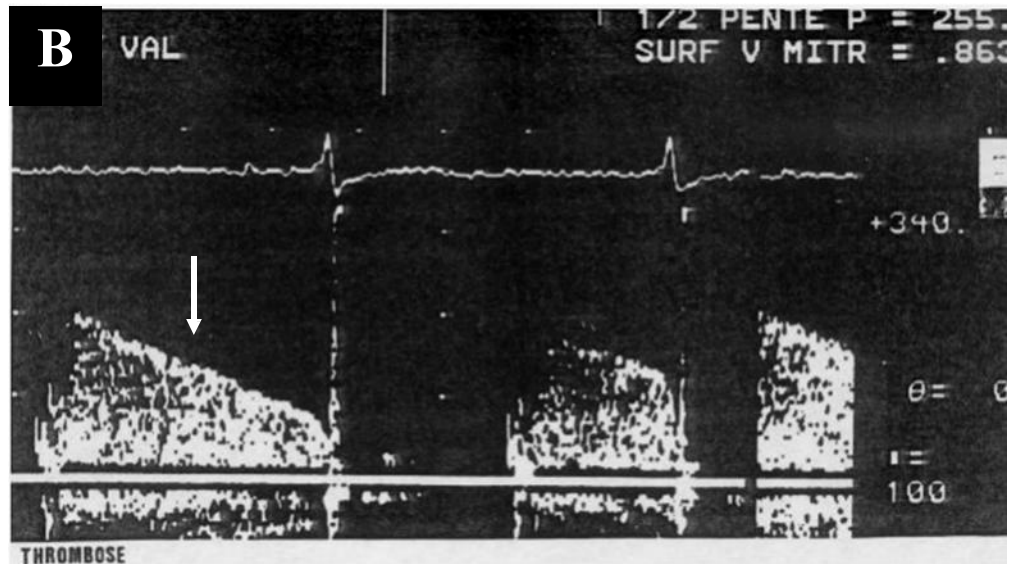
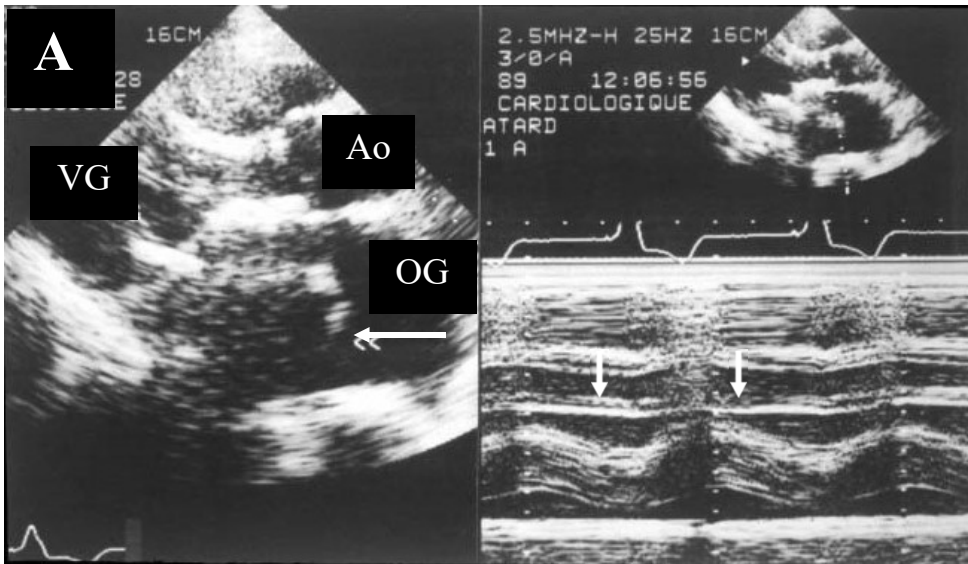


Thrombose obstructive prothèse mécanique mitrale

Type Saint Jude Médical



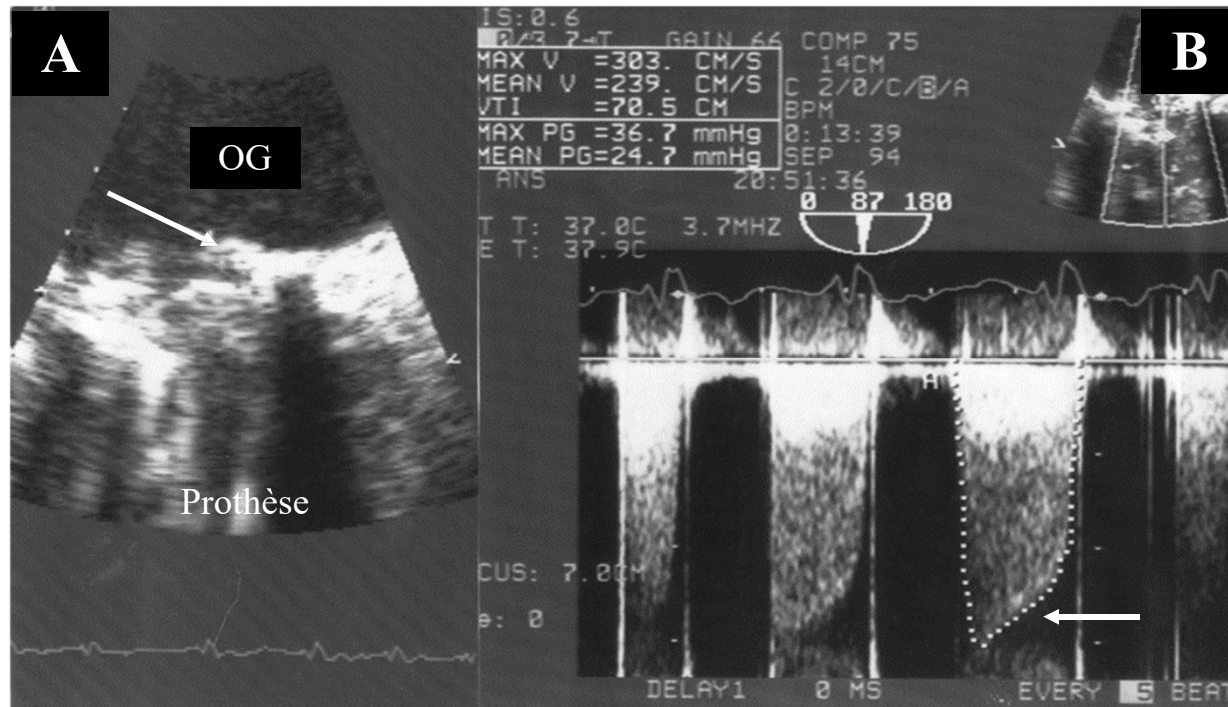
Thrombose obstructive prothèse mécanique mitrale



Vmax : 2 m/s

Gradient moyen : 18 mmHg

Thrombose obstructive prothèse mécanique mitrale



Gradient moyen : 25 mmHg

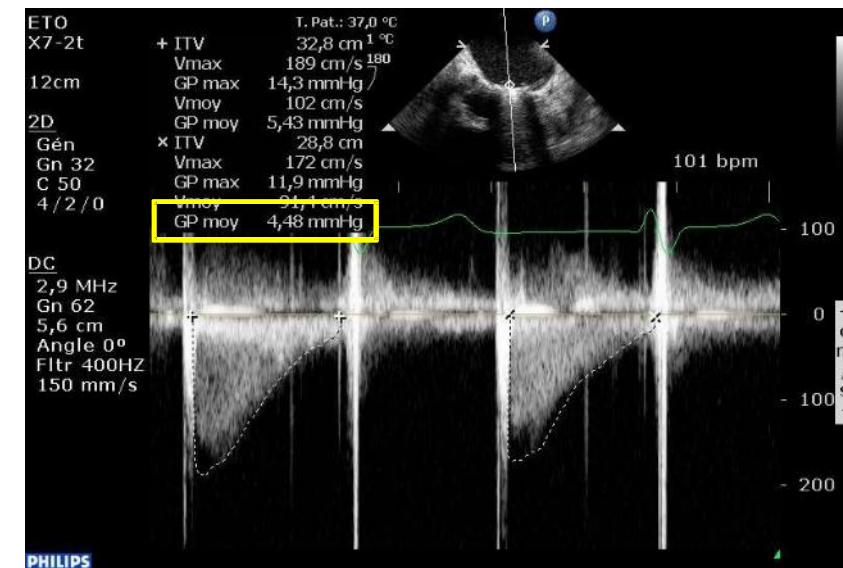
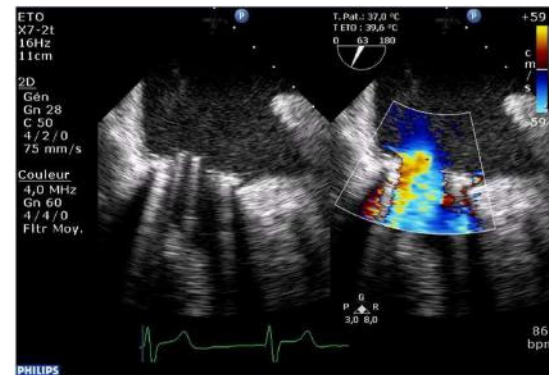
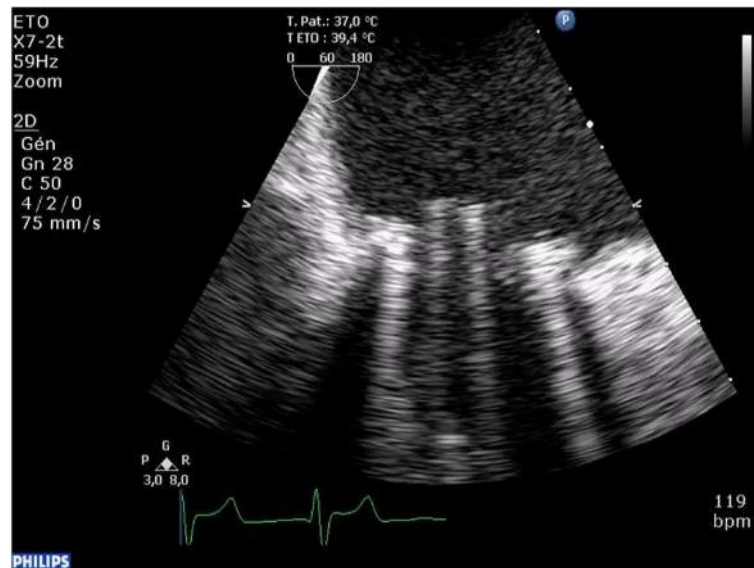
Généralités

Prothèses
valvulaires

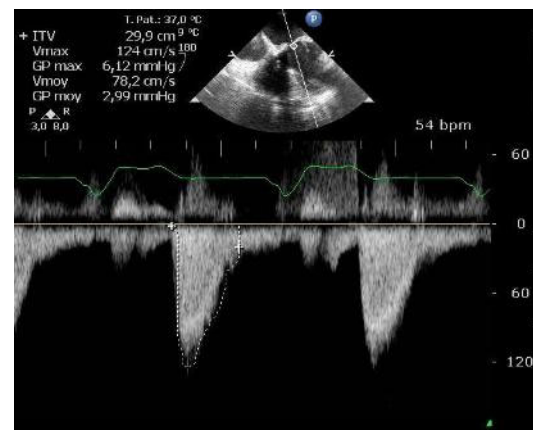
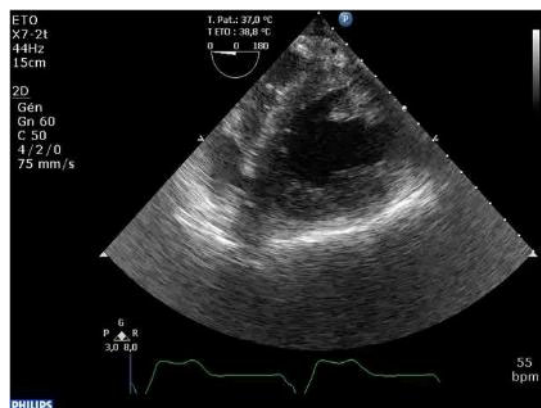
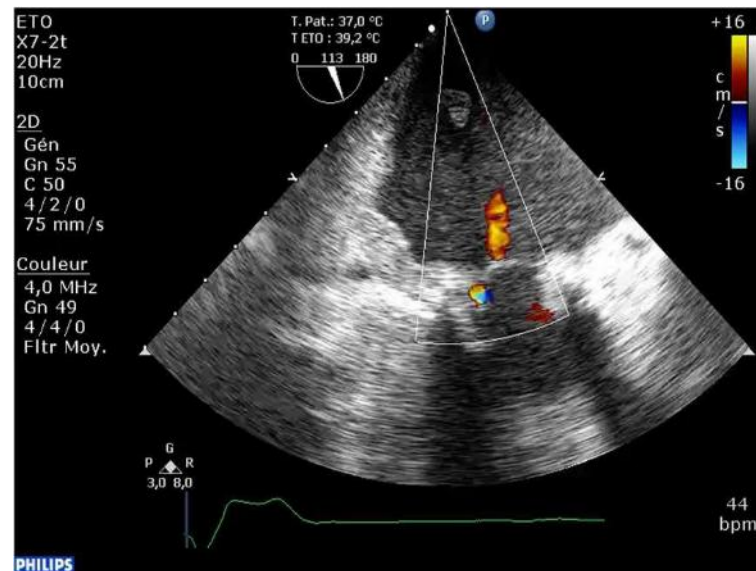
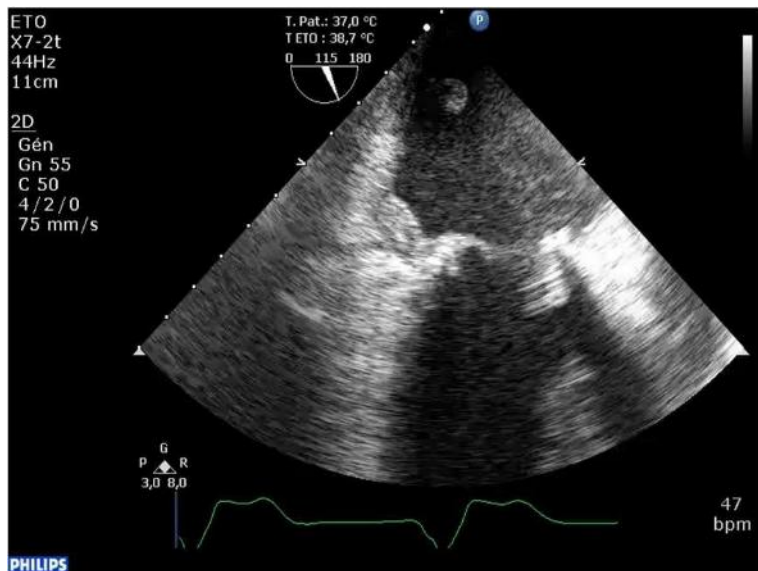
Dysfonction
prothèses

Thrombose *non* obstructive prothèse mécanique mitrale

Type Saint Jude Médical



Thrombose obstructive *bi*prothèse mitrale



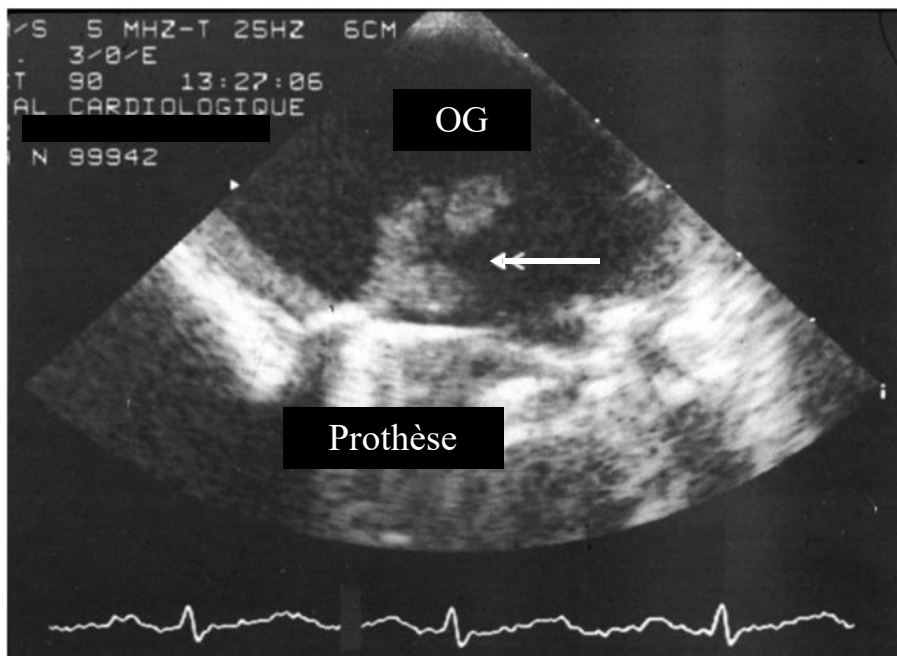
Gradient moyen :
3 mmHg

Généralités

Prothèses
valvulaires

Dysfonction
prothèses

Thrombose *non obstructive* prothèse valvulaire mitrale



Diagnostics différentiels :

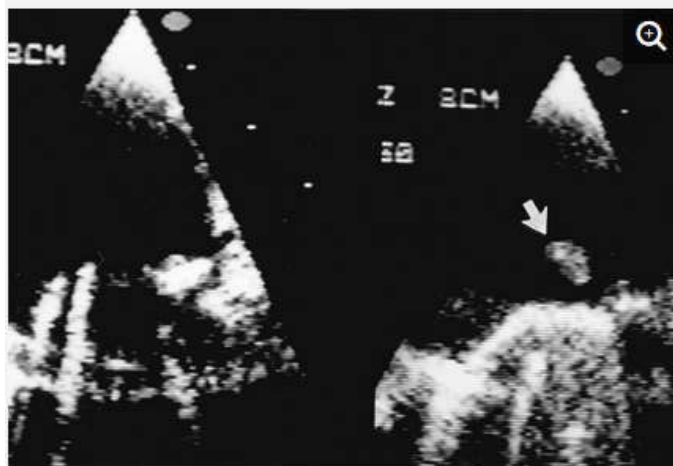
- ❖ Filaments de fibrine (*strands*)
- ❖ Fils chirurgicaux
- ❖ Microcavitations lors de la fermeture de la prothèse

Généralités

Prothèses
valvulaires

Dysfonction
prothèses

Thrombose *non* obstructive prothèse valvulaire mitrale



Circulation

HOME ABOUT THIS JOURNAL ALL ISSUES SUBJECTS BROWSE FEATURES RESOURCES AHA JOL

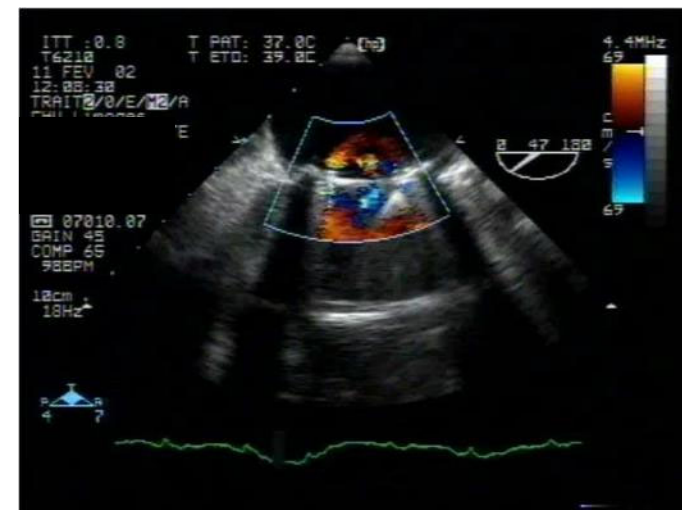
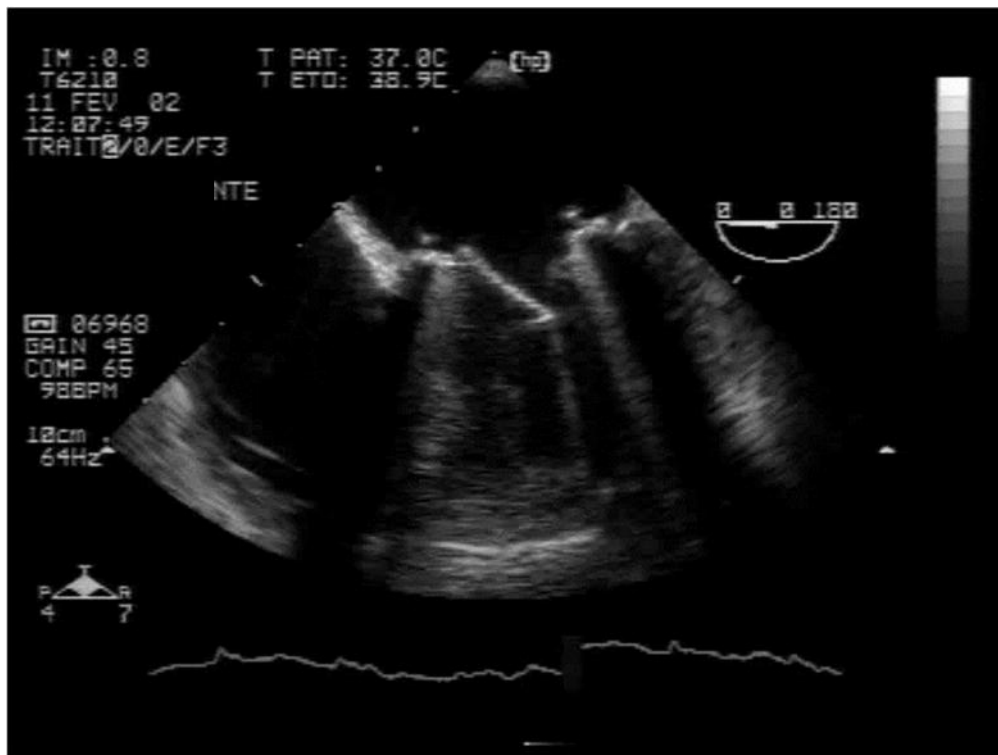
ARTICLES

Transesophageal Echocardiography for the Diagnosis and Management of Nonobstructive Thrombosis of Mechanical Mitral Valve Prosthesis

Pascal Gueret, Philippe Vignon, Pierre Fournier, Jean-Marc Chabernaud, Marie Gomez, Philippe LaCroix, Julien Bensaïd

DOI <https://doi.org/10.1161/01.CIR.91.1.103>
Circulation. 1995;91:103-110
Originally published January 1, 1995

In the present study, evolution appeared to depend on thrombus size: of 14 patients exhibiting a small (<5 mm) thrombus, 10 had an uneventful course, whereas 5 of 6 patients with a large (\geq 5 mm) thrombus developed complications or died.



Généralités

Prothèses
valvulaires

Dysfonction
prothèses

3- Désinsertion de prothèses valvulaires

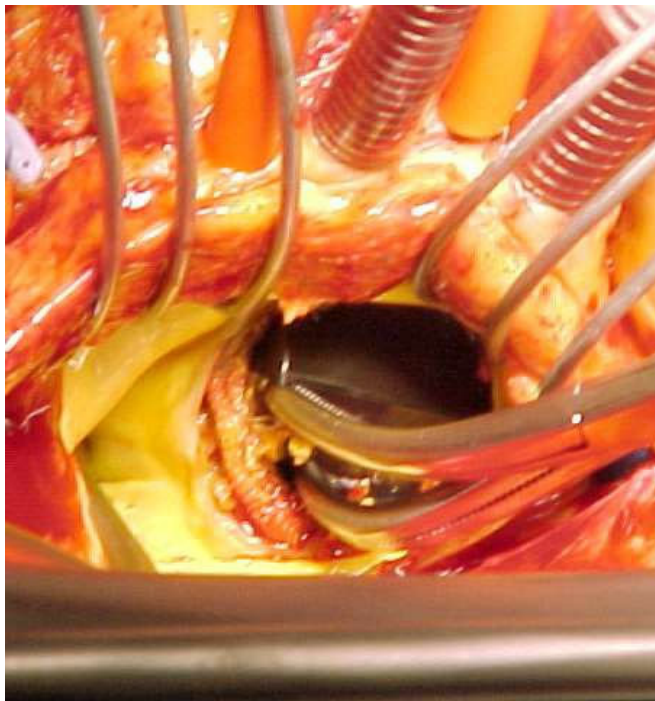- ❖ Déhiscence de sutures sur **tissus fragilisés** (traquer **l'endocardite** infectieuse +++)
- ❖ Signes bidimensionnels : **bascule voire capotage de l'anneau prothétique** selon l'étendue de la désinsertion, VG hyperkinétique
- ❖ Doppler couleur : **jet périprothétique ± large et étendu** (attire l'attention et fait souvent évoquer le diagnostic)
- ❖ Doppler continu : **accélération des vitesses antérogrades** transprothétiques
 - ✓ Non spécifique
 - ✓ Importance de connaître **le gradient transprothétique basal +++**

Désinsertion de prothèses valvulaires

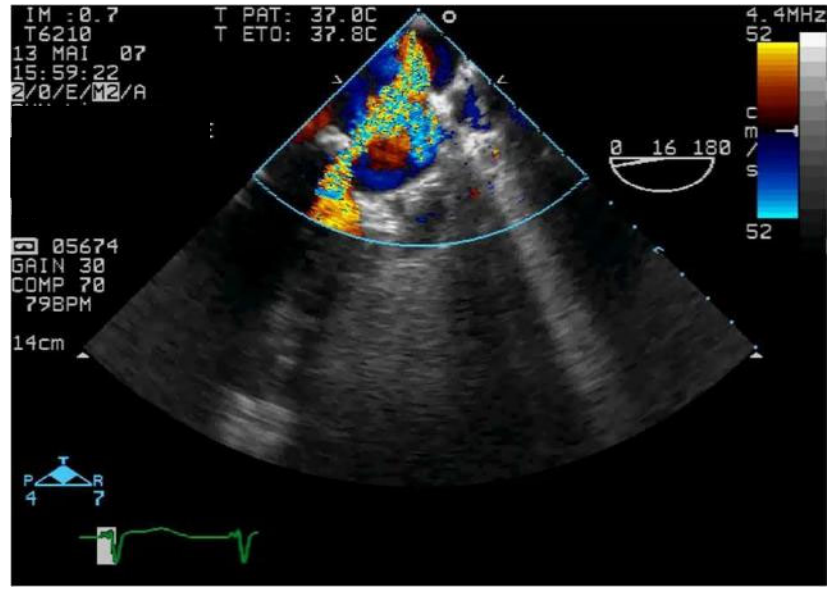
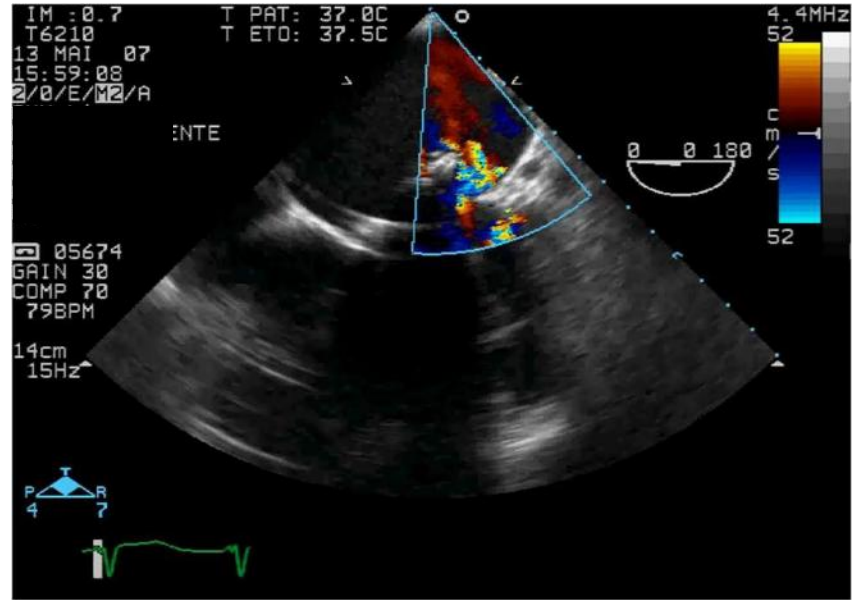
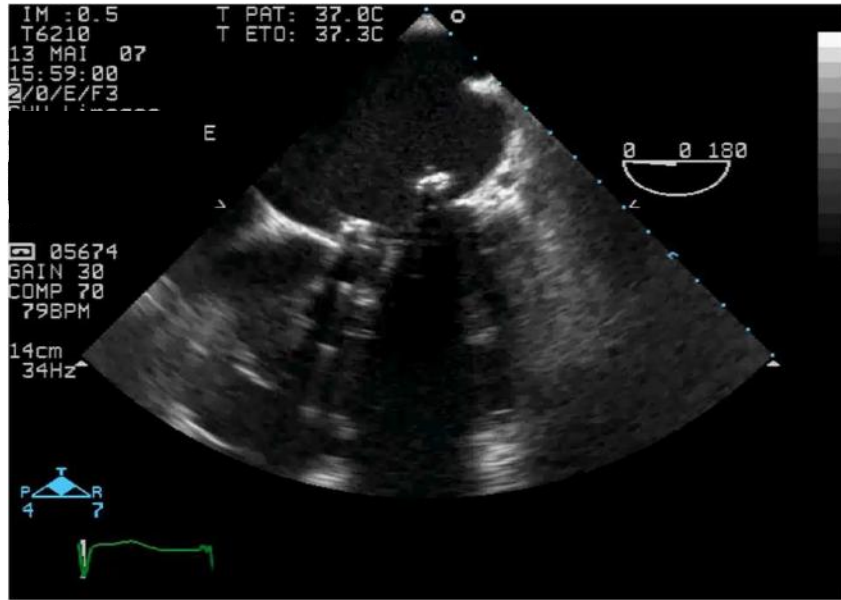
Signes	Pièges à éviter
<u>Prothèse valvulaire mitrale :</u> Jet rétrograde périprothétique Accélération des vitesses antérogrades Hypertension artérielle pulmonaire	Difficile à mettre en évidence en ETT : rechercher une zone de convergence sur la face auriculaire de la prothèse Augmentation du gradient de pression transprothétique non spécifique : thrombose de prothèse mécanique, élévation du débit cardiaque d'autre cause, mismatch patient/prothèse... Non spécifique
<u>Prothèse valvulaire aortique :</u> Jet rétrograde périprothétique Accélération des vitesses antérogrades Hypertension artérielle pulmonaire Fermeture prématurée de la valve mitrale Insuffisance mitrale diastolique	Parfois difficile à mettre en évidence en ETO Augmentation du gradient de pression transprothétique non spécifique : thrombose de prothèse mécanique, élévation du débit cardiaque d'autre cause, mismatch patient/prothèse... Non spécifique Inconstant Inconstant

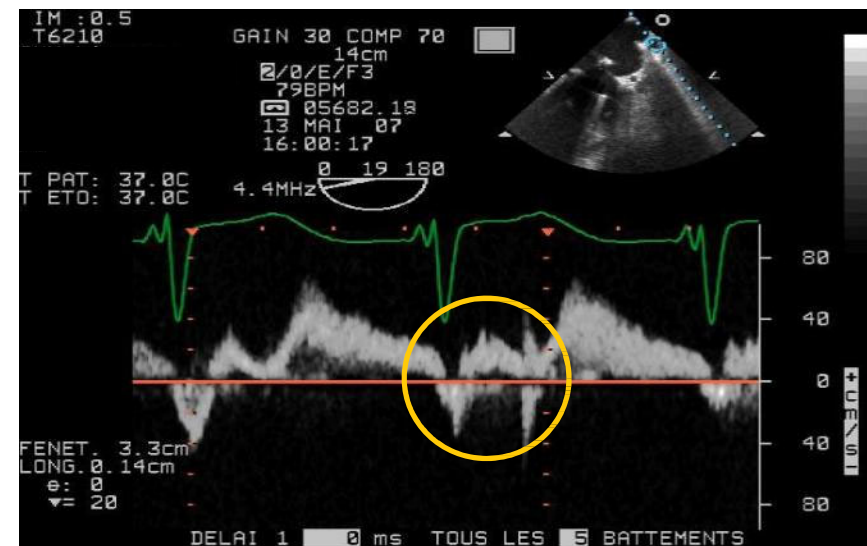
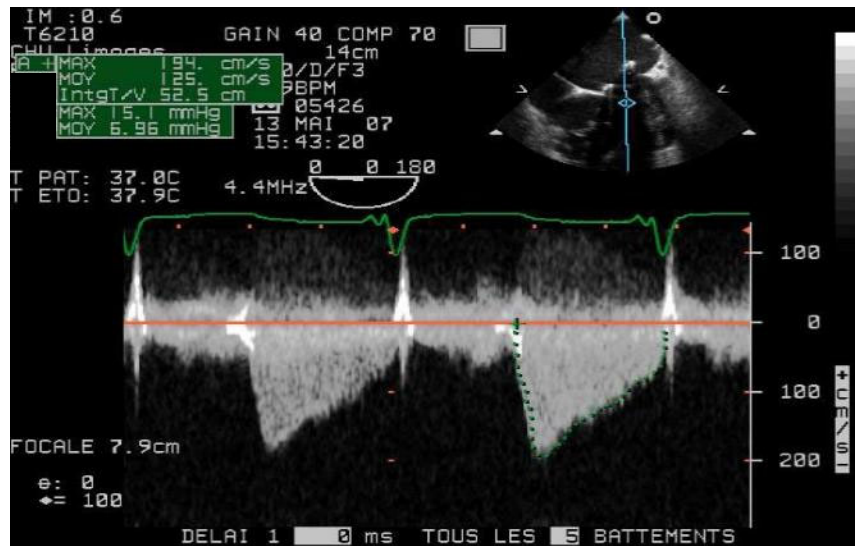
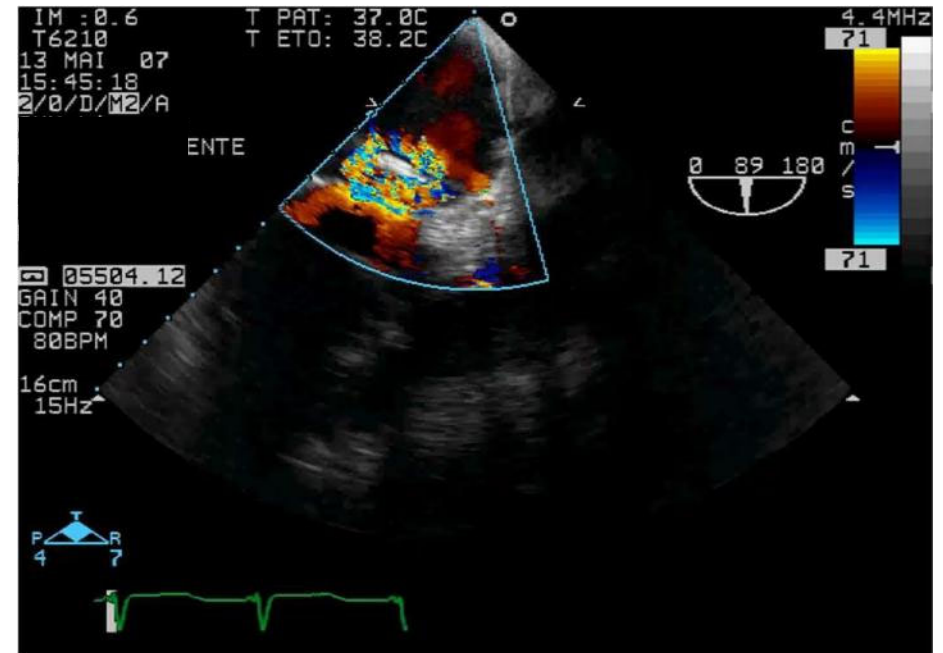
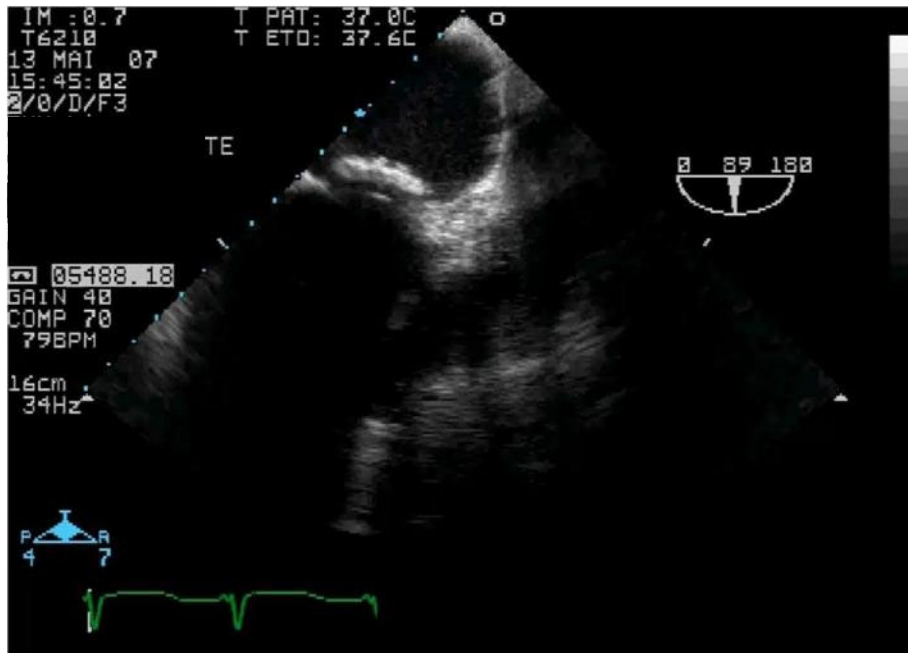
Désinsertion de prothèses valvulaires

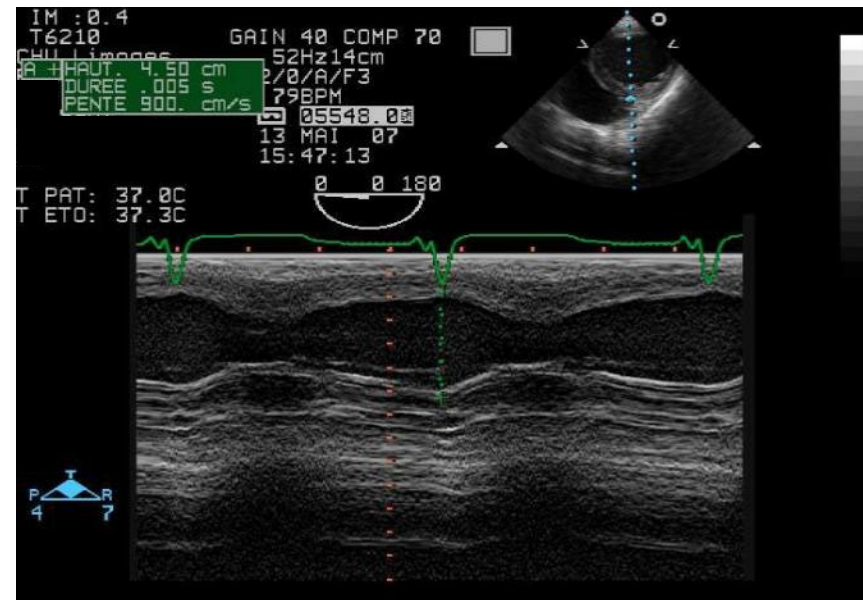
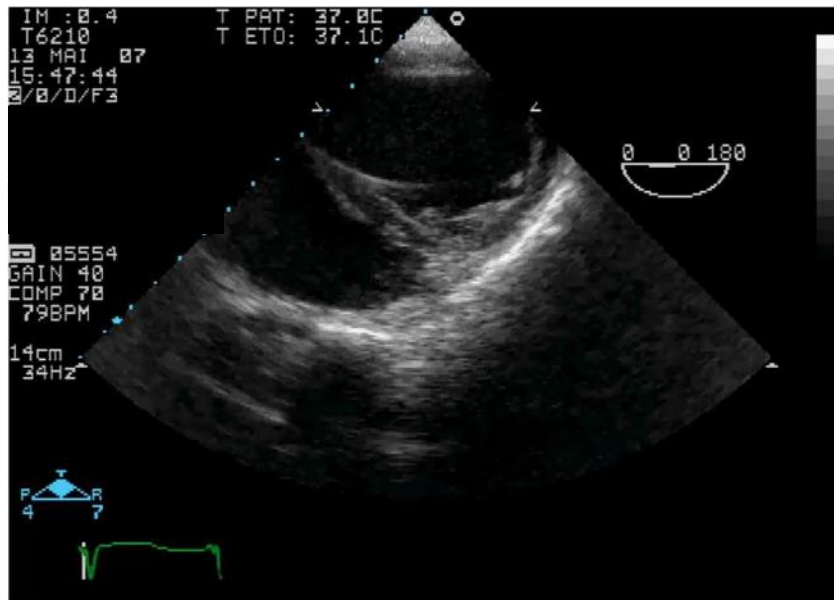
Descellement (abcès)



- ❖ **Fuite périprothétique** souvent sévère
- ❖ Accélération des vitesses Doppler antérogrades (/ valeurs de référence)
- ❖ Bascule \pm importante selon l'étendue de la désinsertion circulaire
- ❖ Niveau d'HTAP.



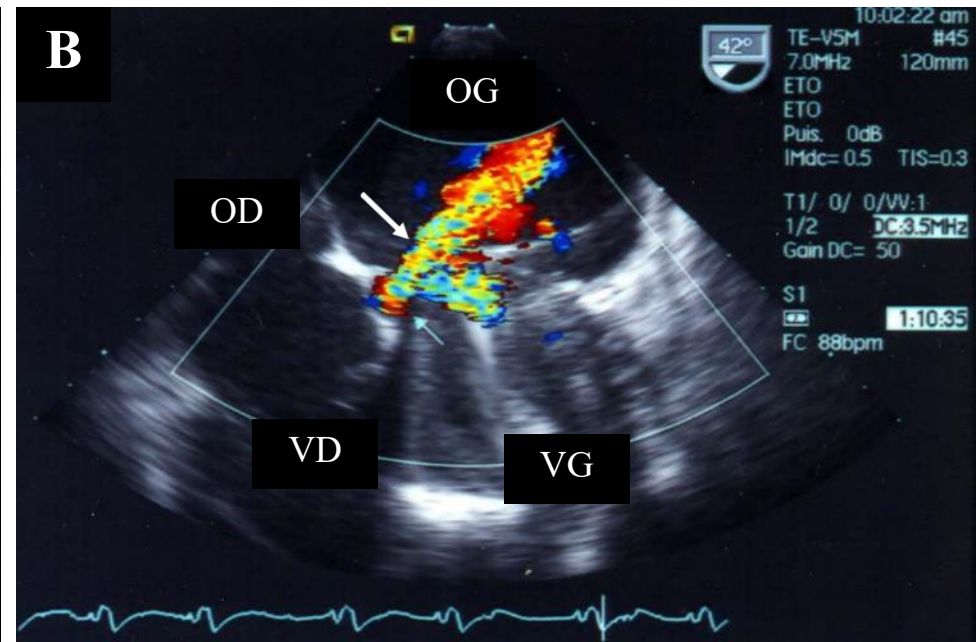
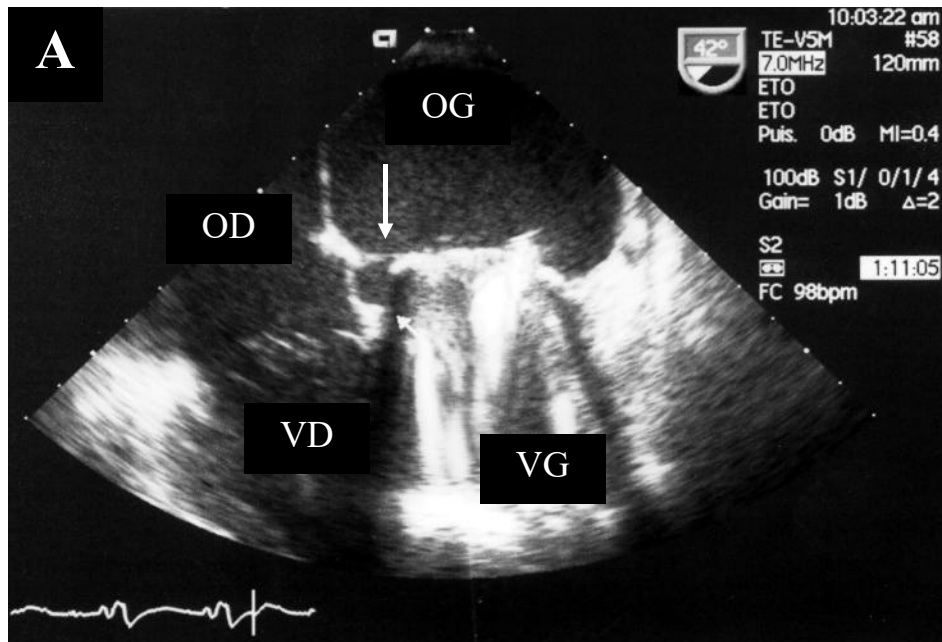




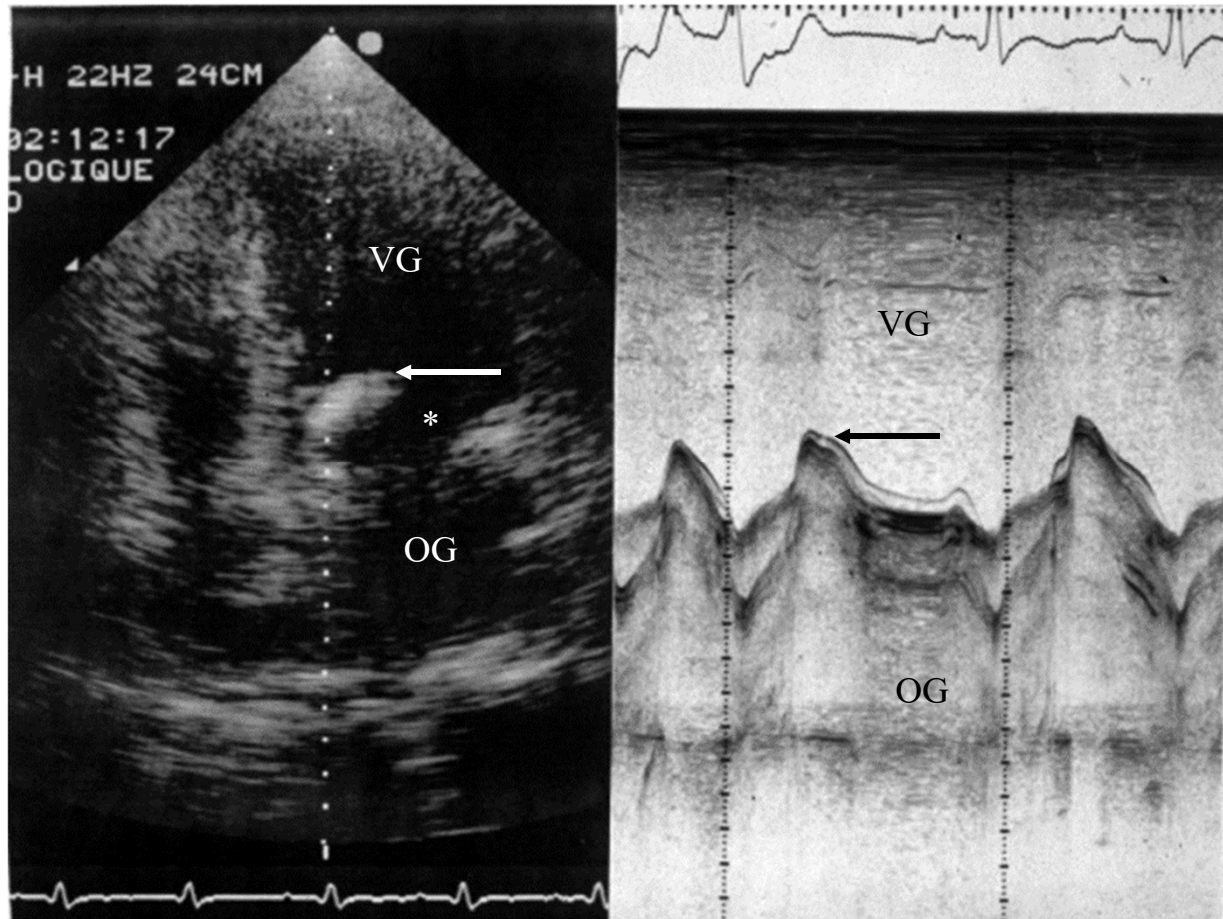
Régurgitation aiguë :

- ❖ Cavité **VG de taille normale** (pas de remodelage / dilatation)
- ❖ Fonction **systolique VG conservée / augmentée** (surcharge aiguë de volume)
- ❖ Potentiel bas débit antérograde (systémique) associé (fuite massive)

Désinsertion de prothèse valvulaire

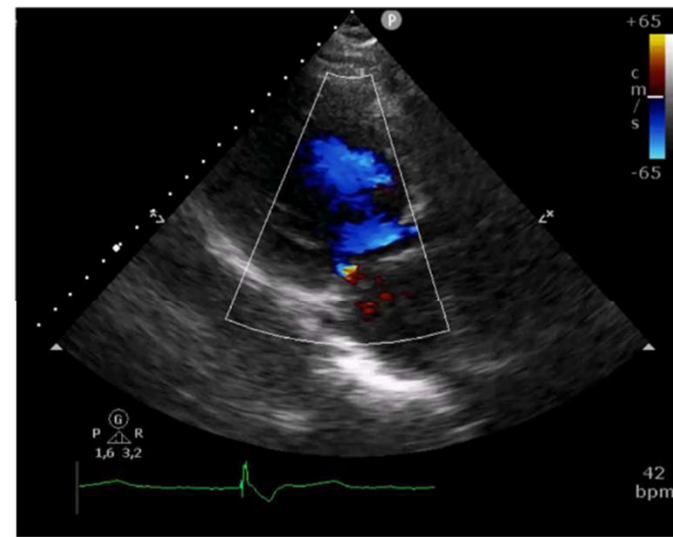
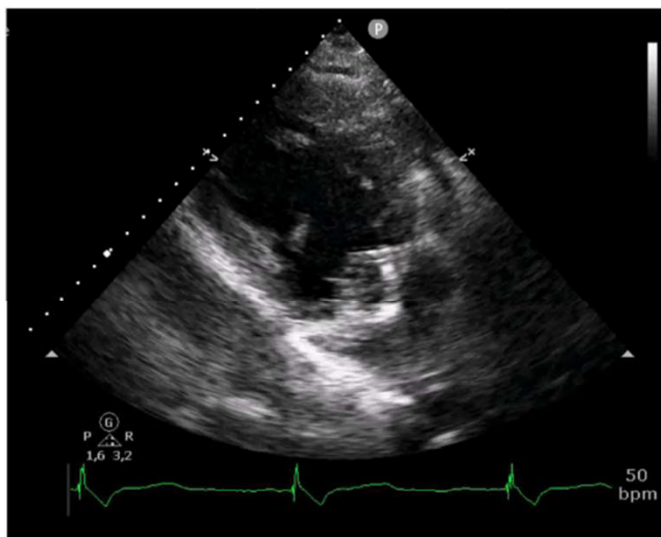
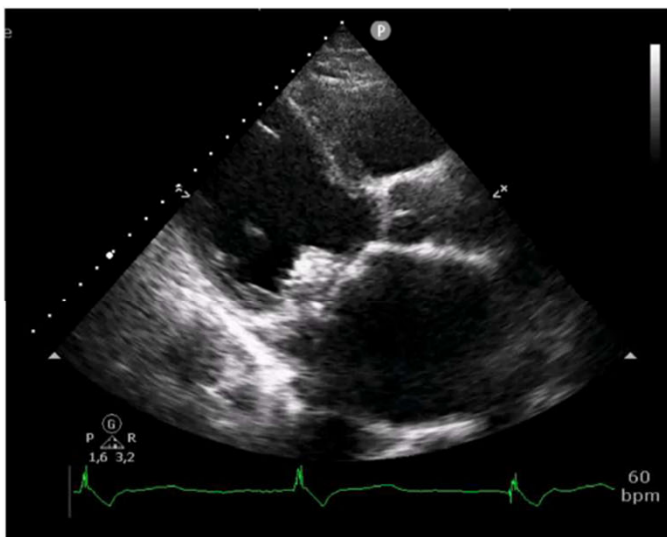


Désinsertion de prothèse valvulaire avec bascule



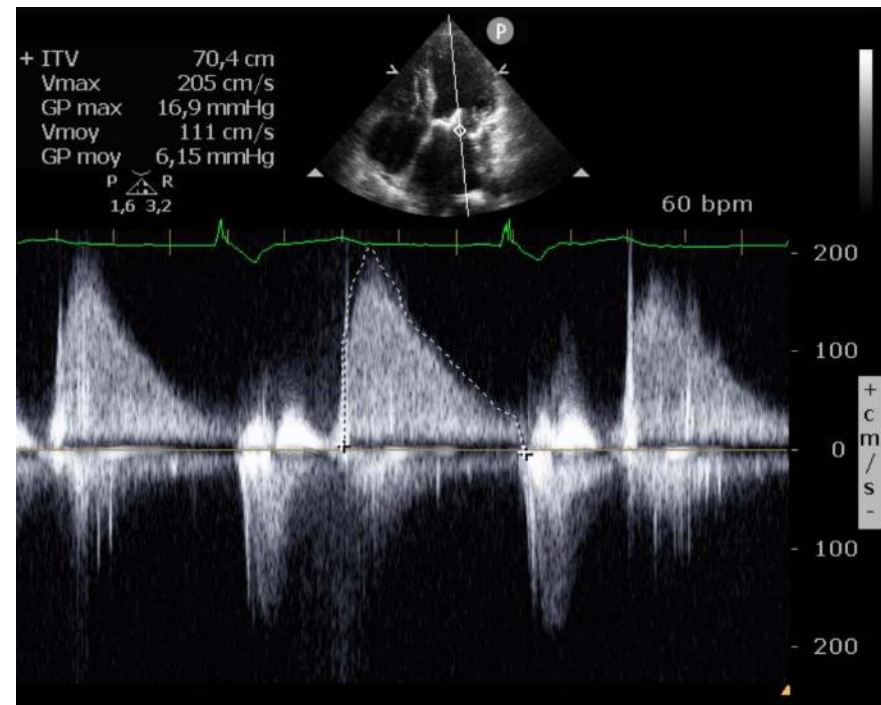
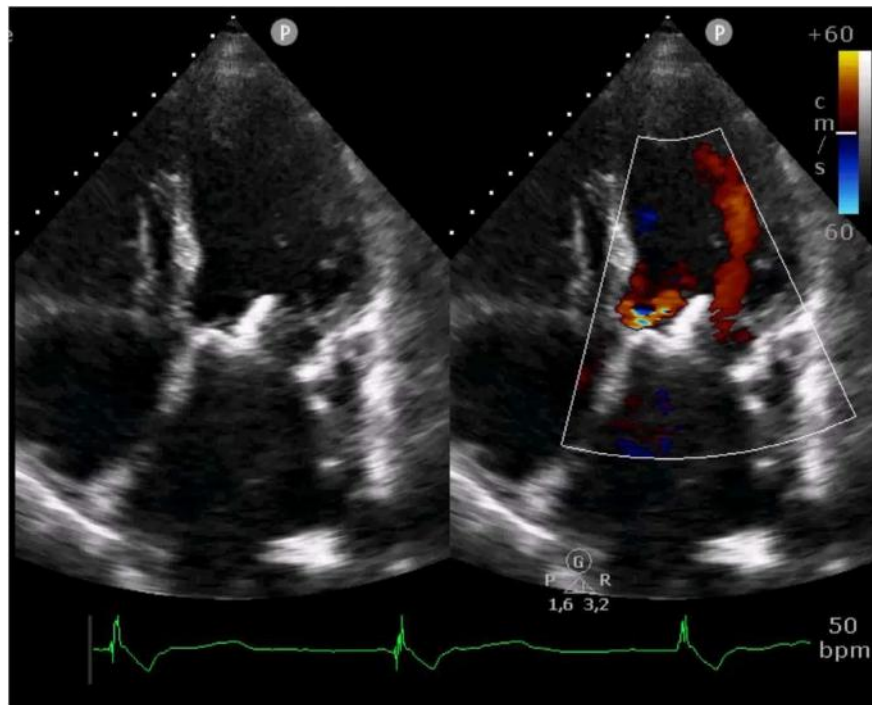
Désinsertion de prothèse valvulaire avec bascule

Type Highlife (percutanée)



Désinsertion de prothèse valvulaire avec bascule

Type Highlife (percutanée)



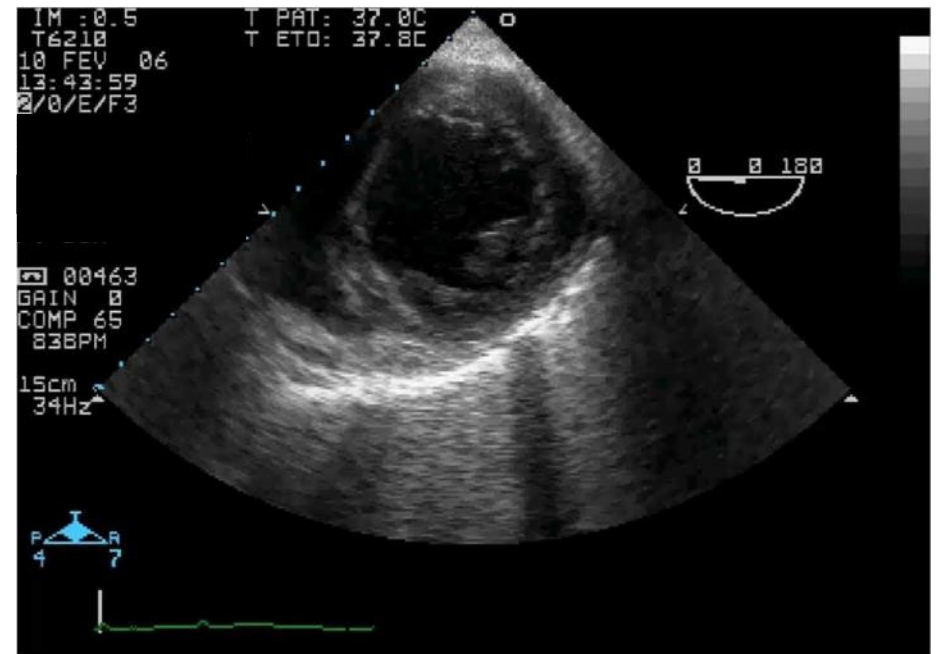
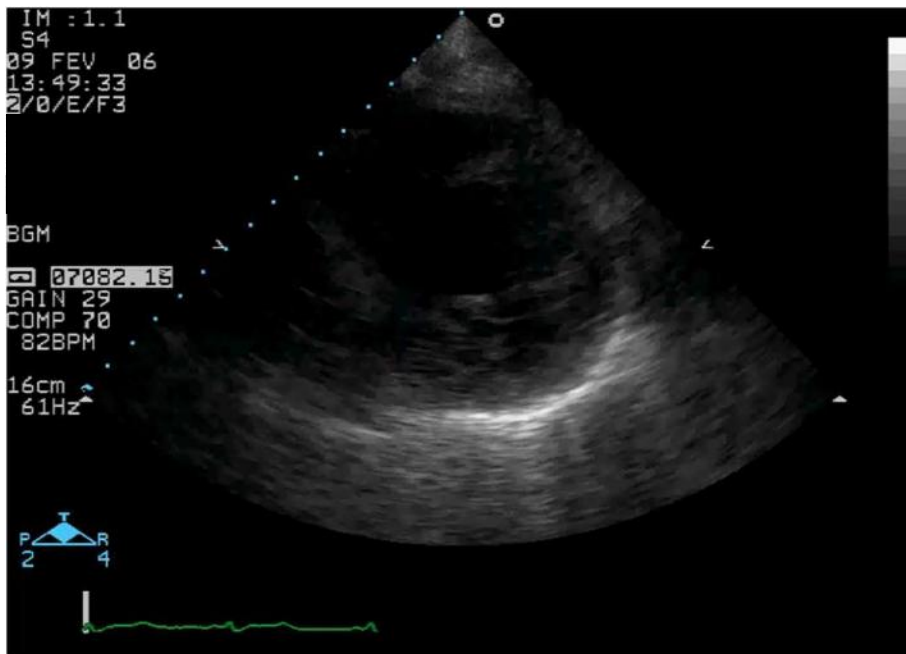
Fonction systolique VG et correction fuite

PREOP

POSTOP

Parasternale petit axe

Transgastrique petit axe

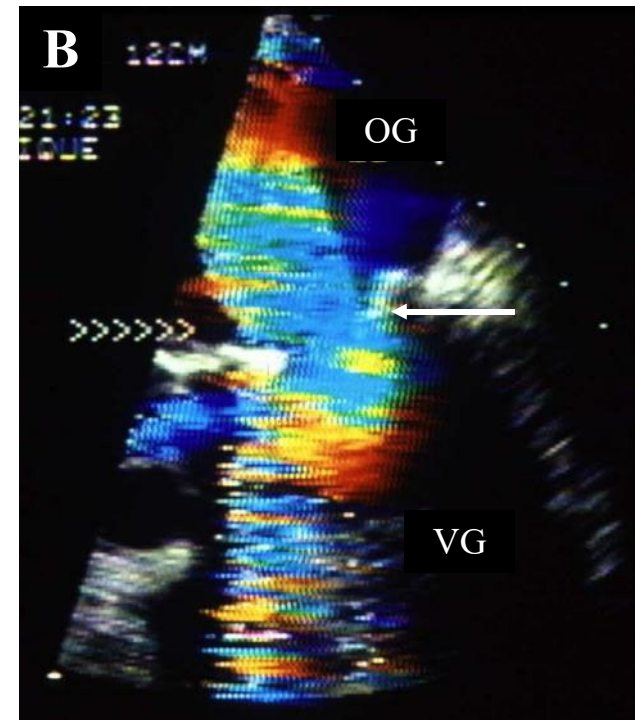
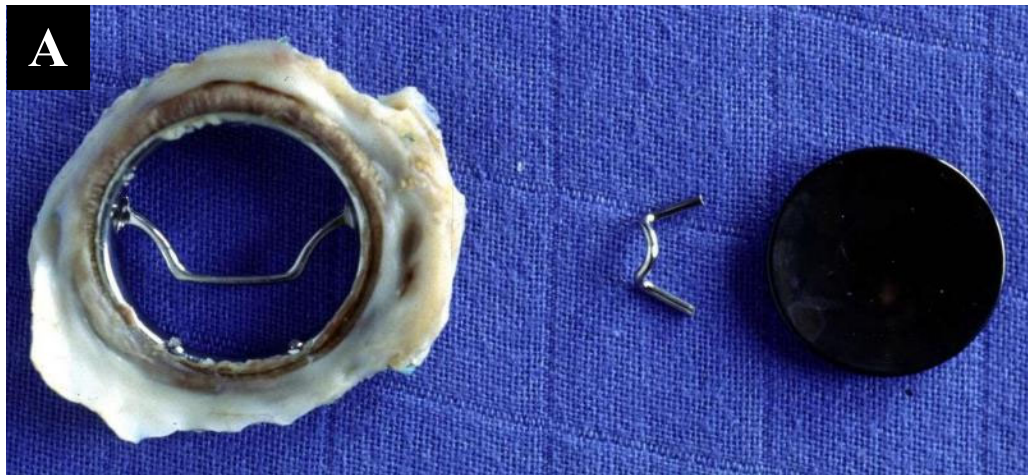

Généralités

Prothèses
valvulaires

Dysfonction
prothèses

Rupture d'éléments mobiles



Généralités

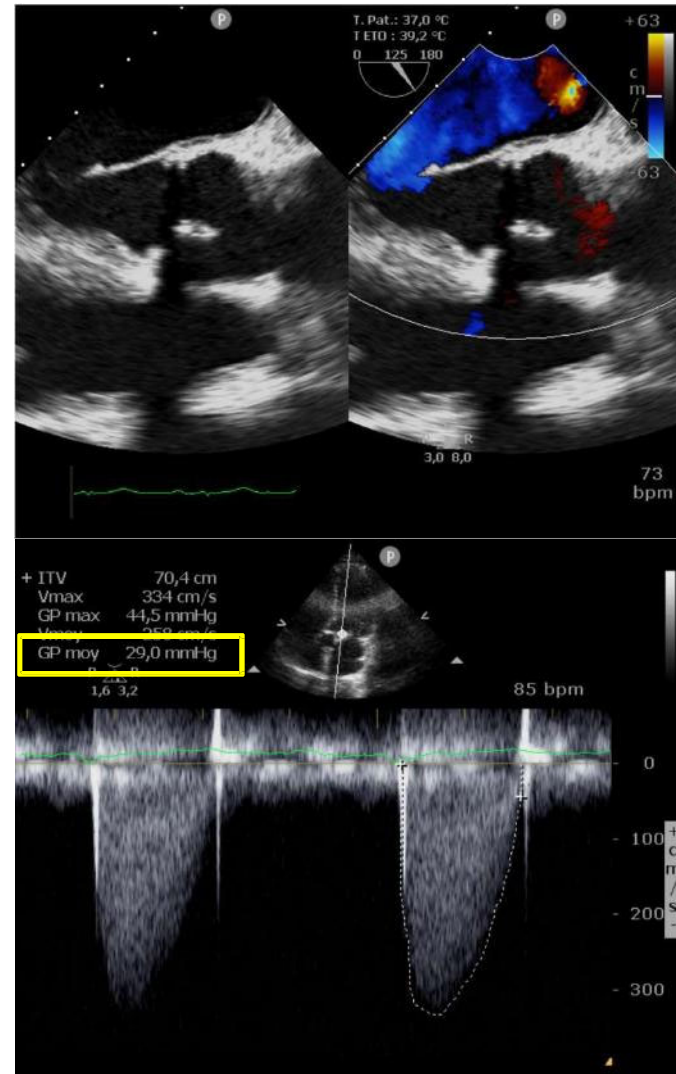
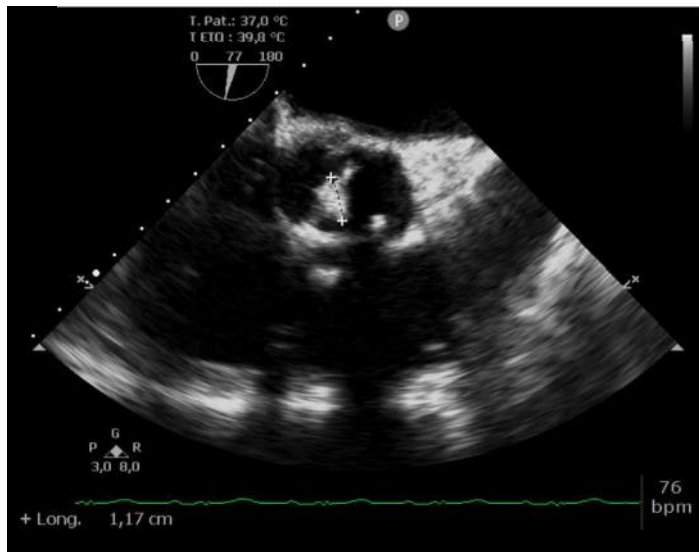
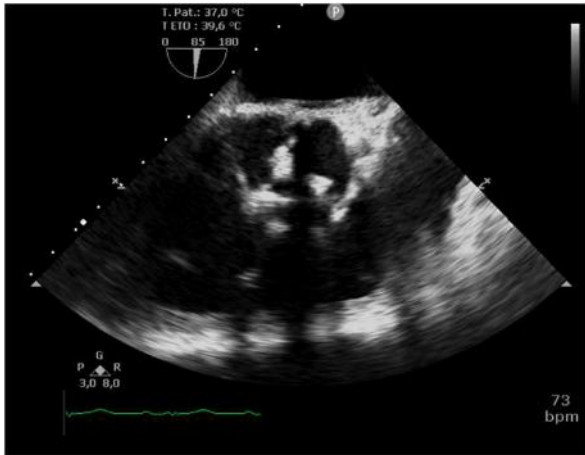
Prothèses
valvulaires

Dysfonction
prothèses

4- Dégénérescence de bioprothèses

- ❖ Durabilité actuelle : 10 voire 15 ans...
- ❖ Dégénérescence plus fréquente en position mitrale
- ❖ **Obstruction :**
 - ✓ Épaississement valvulaire (> 3 mm)
 - ✓ Diminution de mouvement des feuillets
 - ✓ Gradient moyen > 8 mmHg (mitral) ou > 30 mmHg (aortique)
- ❖ **Régurgitation :**
 - ✓ Déchirure de cusp ± capotage
 - ✓ Fuite centro-prothétique sévère
 - ✓ Doppler : aspect strié chaortique (fasseyement de la cusp déchirée).

Dégénérescence de bioprothèse aortique (17 ans)

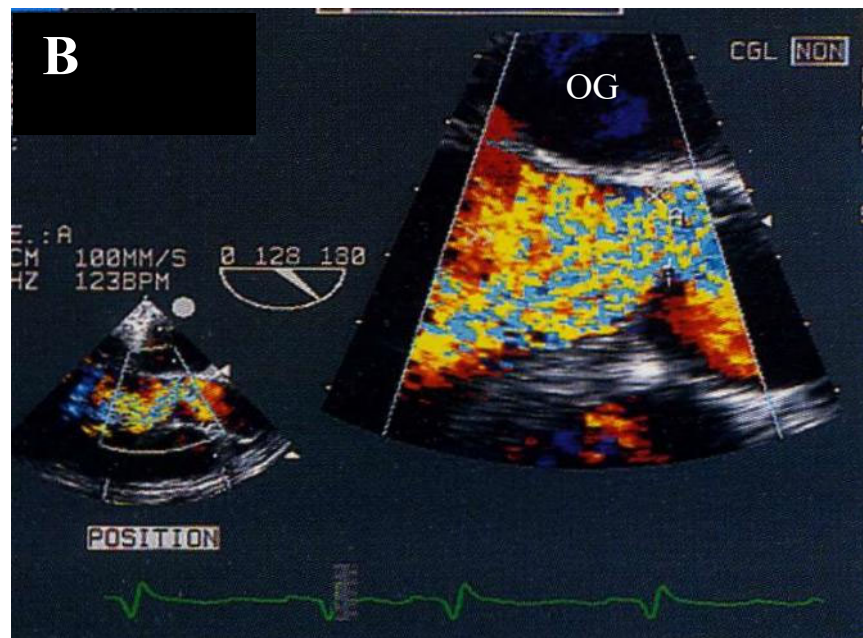
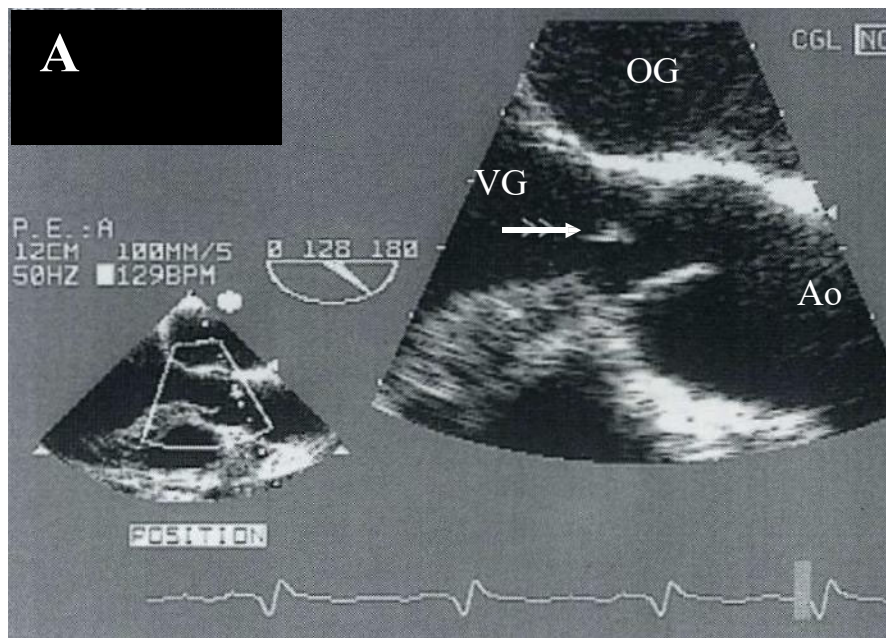


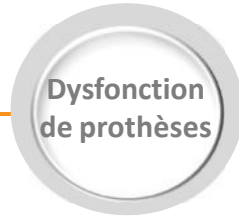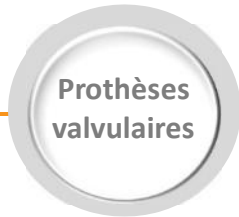Généralités

Prothèses
valvulaires

Dysfonction
prothèses

Rupture de cusp de bioprothèse aortique





Dysfonction de prothèses valvulaires

❖ Contexte clinique :

- ✓ **OAP** hypoxémiant / choc à débit cardiaque élevé
- ✓ **Endocardite infectieuse** +++
- ✓ AVC ischémique / autre complication embolique (plus rare)

❖ Importance de l'ETO (valve mitrale +++)

❖ Toujours récupérer et se référer à l'examen post-opératoire (type et la taille de la prothèse) +++

❖ Utilisation de paramètres de quantification simples mais robustes.